




AD LIBITUM

Instituto Antonio Vidal: Galería de información e imágenes históricas

Instituto Antonio Vidal: Gallery of information and historical images

Jackeline Alger^{1,3}  <https://orcid.org/0000-0001-9244-0668>, Eleonora Espinoza Turcios^{1,4}  <https://orcid.org/0000-0001-7218-3481>, Edna J. Maradiaga^{1,4}  <https://orcid.org/0000-0002-8424-4752>.

¹Instituto de Enfermedades Infecciosas y Parasitología Antonio Vidal; Tegucigalpa, Honduras.

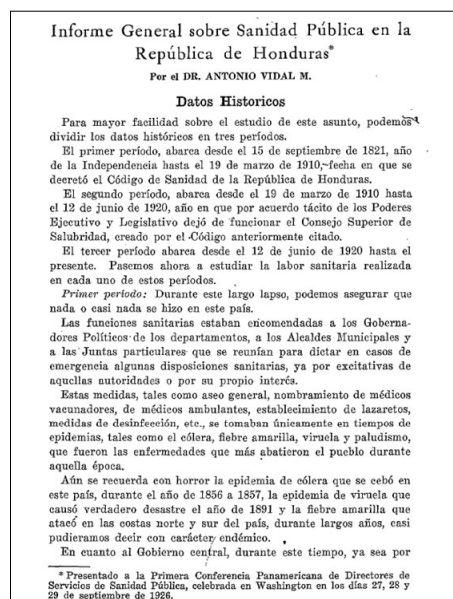
²Asociación Hondureña de Parasitología; Tegucigalpa, Honduras.

³Hospital Escuela, Departamento de Laboratorio Clínico; Tegucigalpa, Honduras.

⁴Universidad Nacional Autónoma de Honduras; Facultad de Ciencias Médicas; Tegucigalpa, Honduras.

La información, como noticias, descripciones breves, fotografías e imágenes, contribuye a apreciar las personas que vivieron en otras épocas, acontecimientos pasados y lugares remotos. Con el propósito de sumarse a la conmemoración del trigésimo aniversario de la creación del Instituto de Enfermedades Infecciosas y Parasitología Antonio Vidal, hemos realizado una selección de información e imágenes que hemos considerado como representativas de su historia y de la historia del Dr. Antonio Vidal Mayorga, el insigne médico hondureño a quien el instituto rinde homenaje con su nombre.

A continuación, se describen y comentan de forma breve la información e imágenes seleccionadas. En la **Figura 1A** se presentan las primeras tres páginas de un artículo sobre la sanidad pública de Honduras que es parte del Informe de País que el Dr. Vidal presentó ante la Primera Conferencia Panamericana de Directores de Servicios de Sanidad Pública en 1926, como Secretario General de Sanidad Pública de Honduras, y que fue publicado en el Boletín de la Oficina Sanitaria Panamericana.¹ En la **Figura 1B** se presenta la primera página del editorial de introducción de la Revista



DR. ANTONIO VIDAL M.
Secretario General de Sanidad Pública de Honduras





Figura 1A. Primeras tres páginas de un artículo sobre la sanidad pública de Honduras publicado en el Boletín de la Oficina Sanitaria Panamericana en 1926 (Fuente referencia 1).

Recibido: 07-05-2023 Aceptado: 09-06-2023 Primera vez publicado en línea: 17-06-2023
Dirigir correspondencia a: Dra. Jackeline Alger
Correo electrónico: jackelinealger@gmail.com

DECLARACIÓN DE RELACIONES Y ACTIVIDADES FINANCIERAS Y NO FINANCIERAS: Ninguna.

DECLARACIÓN DE CONFLICTOS DE INTERÉS: Ninguna.

Forma de citar: Alger J, Espinoza-Turcios E, Maradiaga EJ. Instituto Antonio Vidal: Galería de información e imágenes históricas. Rev Méd Hondur. 2023; 91 (Sup 1): S55-62. DOI: <https://doi.org/10.5377/rmh.v91iSup%20No.1.16257>

© 2023 Autor(es). Artículo de acceso abierto bajo la licencia <https://creativecommons.org/licenses/by/4.0/deed.es> 

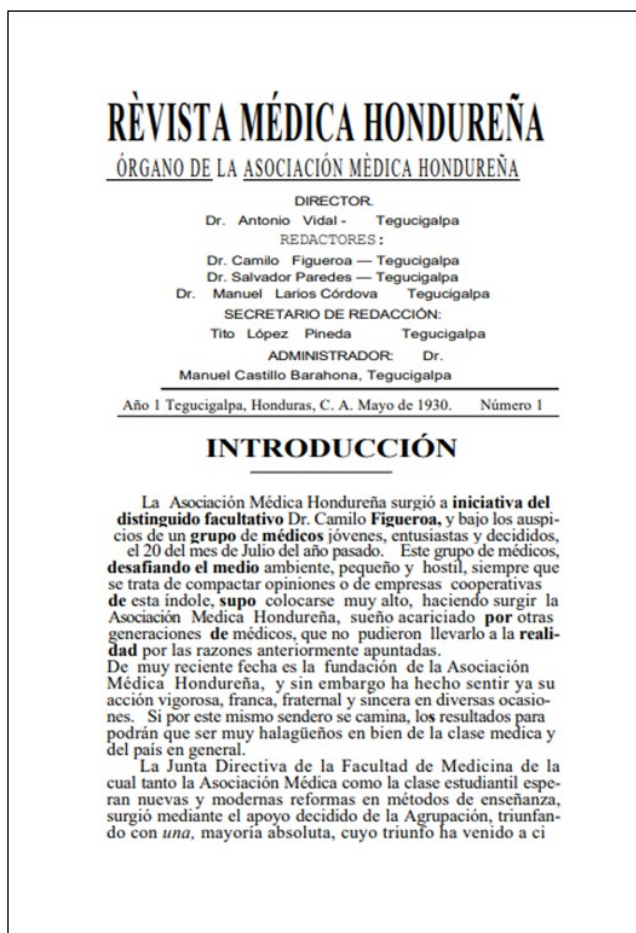


Figura 1B. Primera página del editorial inaugural de la Revista Médica Hondureña en mayo de 1930 (Fuente referencia 2).

Médica Hondureña (RMH) en mayo de 1930, siendo el Dr. Vidal su primer director.² En la **Figura 1C** se presenta una imagen de la reconstrucción digital de la página del editorial del diario El Pueblo del 13 de junio de 1932. El editorial se titula "Noble gesto de la Asociación Médica" y describe la decisión de la Asociación Médica Hondureña de asumir bajo su responsabilidad la reorganización y administración del Hospital General que se encontraba en situación calamitosa. En el Editorial se lee "Todos los médicos que forman la Asociación han ofrecido sus servicios profesionales gratuitos, cuotas mensuales de algún valor y su esfuerzo personal para obtener todo el dinero que sea necesario para sostener el hospital en un estado de relativa prosperidad, en medio de la tremenda crisis que reina." También se aprecian los créditos, siendo su director el ilustre Alfonso Guillen Zelaya.³ En la **Figura 1D** se presentan imágenes de dicho editorial, obtenidas mediante fotografías del diario impreso. De fecha similar se encuentra un editorial en la RMH donde el Dr. Salvador Paredes, presidente de la Asociación se refiere a estos hechos y otras obras de proyección social,⁴ lideradas por sus miembros con la participación activa del Dr. Antonio Vidal y otros destacados galenos de la época.

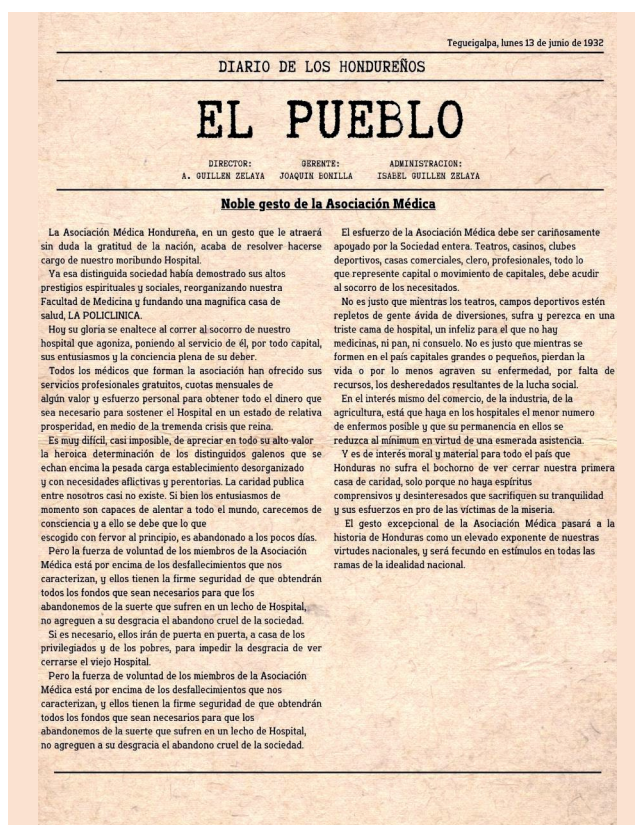


Figura 1C. Imagen de la reconstrucción digital de la página del editorial del diario El Pueblo del 13 de junio de 1932. El editorial se titula *Noble gesto de la Asociación Médica* y describe las acciones de los miembros de la Asociación Médica Hondureña quienes asumieron la responsabilidad de la reorganización y administración del Hospital General que se encontraba en situación calamitosa. También se aprecian los créditos de la dirección y administración (Fuente referencia 3).

En la **Figura 1E** se presenta la página del título del libro Manual Técnico de Química Clínica, de la autoría del Dr. Antonio Vidal. Esta portada contiene información de los créditos del autor, lugar y fecha de la impresión (Tegucigalpa, Honduras, 1940). Se aprecia la firma del Dr. Vidal. Este ejemplar pertenece al Dr. Carlos A. Javier Zepeda y fue un obsequio del Dr. Marco A. Bográn; el libro pertenecía a su padre, el Dr. Napoleón Bográn cuyo nombre (Dr. Bográn) también aparece en la imagen. En la **Figura 1F** se presenta una imagen de una nota denominada nota preliminar, escrita por el Dr. Carlos A. Javier Zepeda. En la nota se reseña una serie de hechos que ocurrieron en los años de inicio del Instituto Antonio Vidal y eventos que sucedieron en el período de 1977 a 1993, Tegucigalpa, Honduras. Esta nota es parte de los archivos del Instituto Antonio Vidal. En la **Figura 1G** se presentan una serie de imágenes correspondientes a casos clínicos publicados por el Dr. Antonio Vidal en la RMH y que son representativos de los esfuerzos realizados por el autor para documentar los casos y realizar su publicación. La **Figura 1Ga** demuestra la radiografía de columna de una niña de 17 años que presentó escoliosis. La **Figura 1Gb** demuestra la lesión en rosario, desde la muñeca hasta la axila del miembro

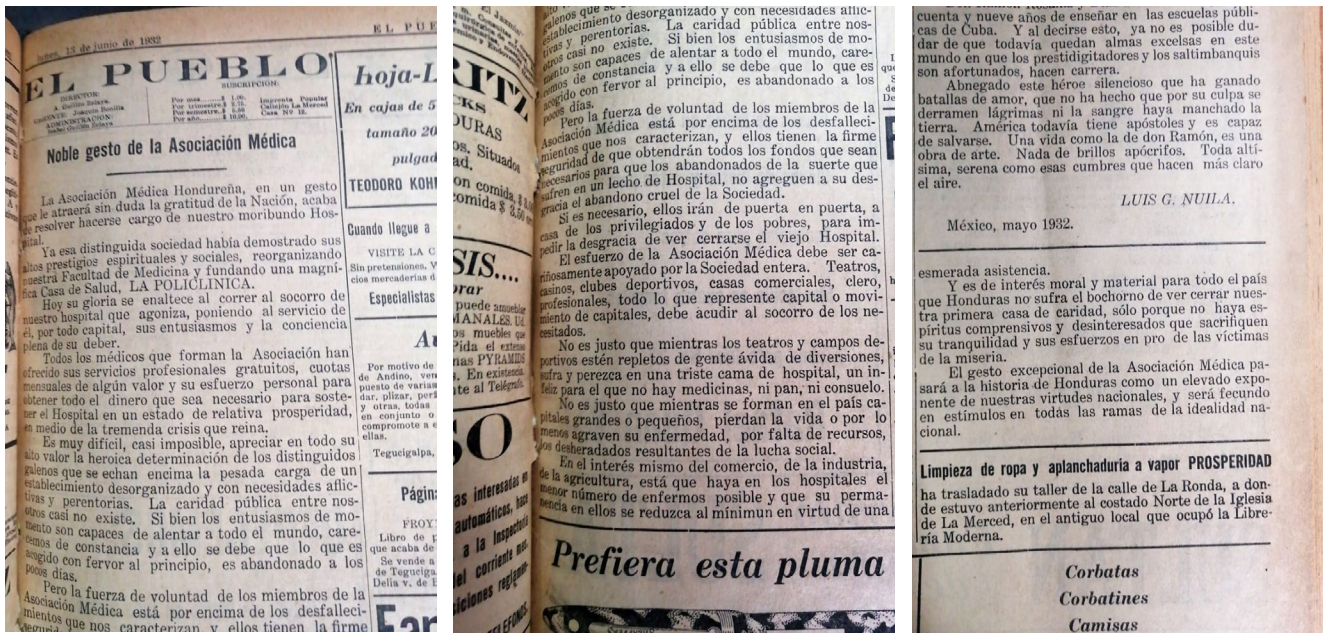


Figura 1D. Se presentan imágenes a partir del diario impreso del editorial presentado en la Figura 1C (Fuente referencia 3).

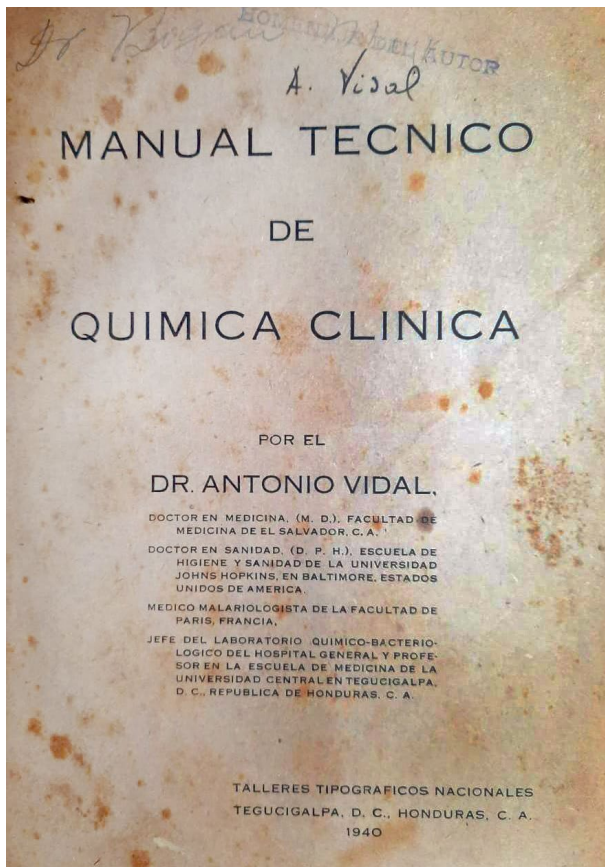


Figura 1E. Página del título del libro Manual Técnico de Química Clínica, escrito por el Dr. Antonio Vidal. Esta portada contiene información de los créditos del autor, lugar y fecha de la impresión (Tegucigalpa, Honduras, 1940). Se aprecia la firma del Dr. Vidal. Este ejemplar pertenece al Dr. Carlos A. Javier Zepeda y fue un obsequio del Dr. Marco A. Bográn. El libro pertenecía al Dr. Napoleón Bográn cuyo nombre (Dr. Bográn) también aparece en la imagen. También hay un sello que se lee “Homenaje del Autor”.

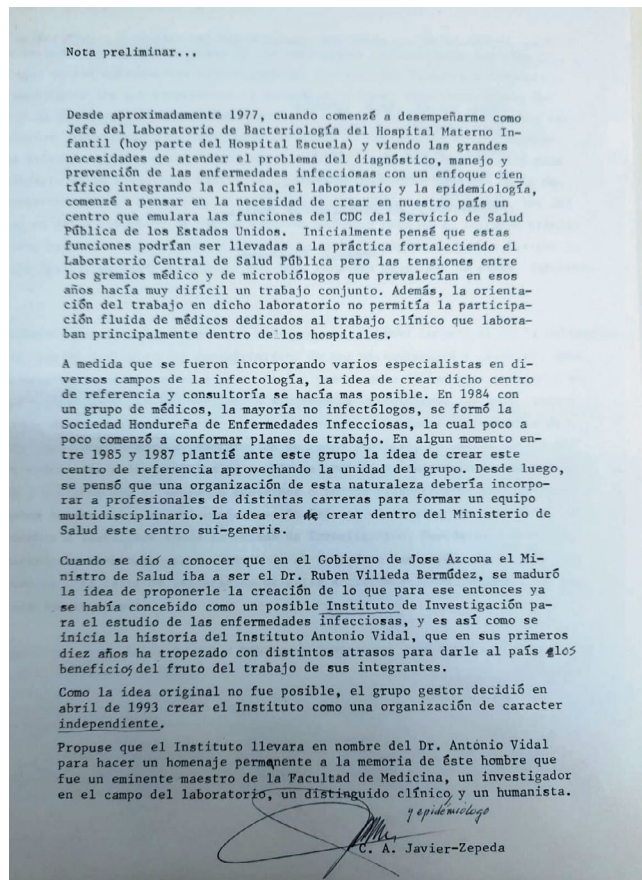
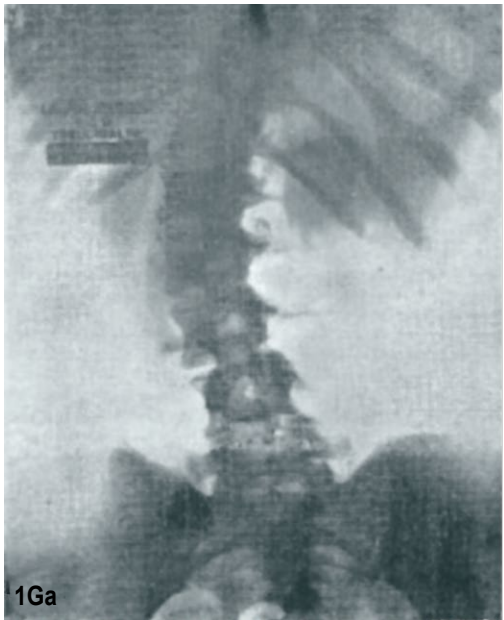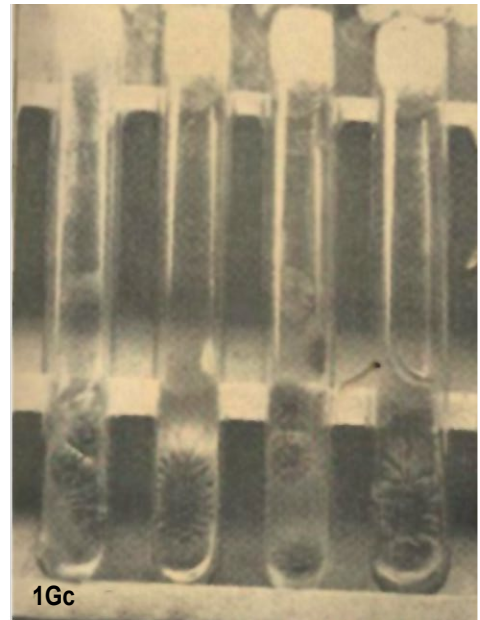


Figura 1F. Nota preliminar, así denominada, escrita por el Dr. Carlos A. Javier Zepeda en la que presenta una reseña de los inicios del Instituto Antonio Vidal y eventos que sucedieron en el periodo de 1977 a 1993, Tegucigalpa, Honduras.



1Ga. Caso de escoliosis en un adolescente (Fuente referencia 27, Cuadro 1).



1Gb y 1Gc. Caso de esporotricosis en hombre de 27 años, se muestran lesiones en miembro superior derecho y frascos de cultivo con crecimiento del hongo (Fuente referencia 43, Cuadro 1).



Figura 1Gd. Caso de niño de 6 años con linfosarcoma de cuello, vista frontal y lateral (Fuente referencia 60, Cuadro 1). Se agregó un cintillo para cubrir rostro del paciente.

Figura 1G. Cinco imágenes de casos clínicos publicados por el Dr. Antonio Vidal en la Revista Médica Hondureña.

superior derecho, de un hombre de 27 años en quien se aisló por cultivo el hongo *Sporothrix schenckii*. En la **Figura 1Gc** se muestran los frascos de cultivo con el crecimiento del hongo. En la **Figura 1Gd** se presenta la imagen de un niño en quien se diagnosticó linfosarcoma de cuello (las imágenes fueron editadas digitalmente para cubrir el rostro del niño). El grupo de casos presentados en la Figura 1G son una muestra de la

diversidad de patologías y grupos de pacientes cuyos casos clínicos fueron documentados y publicados por el Dr. Vidal, incluyendo enfermedades infecciosas y enfermedades crónicas no transmisibles. El Dr. Vidal siempre promovió entre sus colegas la documentación y publicación de sus experiencias clínicas para beneficio común.

En el **Cuadro 1** se presenta la lista de las publicaciones del Dr. Vidal en la RMH, un total de 79 artículos publicados entre 1930 y 1947. La producción científica del Dr. Vidal es admirable por su extensión, diversidad de temas y la profundidad de sus observaciones originales y propuestas clínicas y sanitarias.⁵ Del total de 79 artículos, 54 incluyeron artículos tipo casos clínicos (19), artículos de opinión (18) y artículos originales (17). El resto (25), fueron artículos tipo revisión bibliográfica (11), reseñas de revistas (7), editorial (5) y reseña de libros (2). Los años con mayor número de publicaciones fueron 1934 (10) y 1945 (16).⁵

Las imágenes aportan información que favorece la comprensión de la historia e identidad de una institución, representando una manera de documentar de forma precisa y vívida acontecimientos, personas y lugares distintivos. Con

esta galería de información e imágenes históricas celebramos al Instituto Antonio Vidal.

AGRADECIMIENTOS

Se agradece a Leonardo Castillo Borjas, diseñador independiente, Tegucigalpa, por el diseño de la Figura 1C.

DETALLES DE LOS AUTORES

Jackeline Alger, Médica, PhD en Parasitología; jackelinealger@gmail.com

Eleonora Espinoza, Médica, Maestría en Salud Pública; eleo22@hotmail.com

Edna Maradiaga, Médica, Maestría en Salud Pública; edjamar3006@yahoo.com

Cuadro 1. Lista en orden cronológico de los artículos del Dr. Antonio Vidal publicados en la Revista Médica Hondureña, tipo de artículo, cita bibliográfica y enlace, 1930 – 1947, n=79.

No.	Año	Tipo de artículo	Cita	Cita
1	1930	Editorial	Vidal A. Introducción. Rev Méd Hondur. 1930;1(1):1-2.	https://revistamedicahondurena.hn/assets/Uploads/A0-1-1930-1.pdf
2	1930	Original	Vidal A. Zancudos anofeles de Honduras. Rev Méd Hondur. 1930;1(1):3-12.	https://revistamedicahondurena.hn/assets/Uploads/A0-1-1930-1.pdf
3	1930	Opinión	Vidal A. El beriberi en Honduras. Rev Méd Hondur. 1930;1(1):31-32.	https://revistamedicahondurena.hn/assets/Uploads/A0-1-1930-1.pdf
4	1931	Revisión Bibliográfica	Vidal A. Las nuevas adquisiciones serológicas en el diagnóstico de la sífilis. Rev Méd Hondur. 1931;2(11):3-9.	https://revistamedicahondurena.hn/assets/Uploads/A1-11-1931-2.pdf
5	1932	Revisión Bibliográfica	Vidal A. Paludismo y anofeles. Rev Méd Hondur. 1932; 2(22):25-31.	No disponible
6	1932	Opinión	Vidal A. El tratamiento de la disentería amebiana por algunos nuevos medicamentos. Rev Méd Hondur. 1932;2(22):35-36.	https://revistamedicahondurena.hn/assets/Uploads/A2-2-1932-8.pdf
7	1932	Opinión	Vidal A. Notas sobre algunas nuevas conquistas en patología tropical. Rev Méd Hondur. 1932;3(31):18-19.	No disponible
8	1932	Caso clínico	Vidal A. Contribución al estudio del paludismo. Rev Méd Hondur. 1932; 3(32):32-38.	https://revistamedicahondurena.hn/assets/Uploads/A2-11-1932-9.pdf
9	1933	Opinión	Vidal A. Comentarios al margen de la etiología de la atrepsia. Rev Méd Hondur. 1933;3(33):21-23.	https://revistamedicahondurena.hn/assets/Uploads/A3-1-1933-3.pdf
10	1933	Reseña de revistas	Vidal A. Tratamiento de las rectocolitis graves no disintéricas. Rev Méd Hondur. 1933;3(34):2-19.	No disponible
11	1933	Reseña de revistas	Vidal A. Dos notas sobre patología del intestino. Rev Méd Hondur 1933; 3(35):2-4.	https://revistamedicahondurena.hn/assets/Uploads/A3-3-1933.pdf
12	1933	Reseña de revistas	Vidal A. Clave para clasificación de las amebas del hombre. Rev Méd Hondur. 1933;3(36):40.	https://revistamedicahondurena.hn/assets/Uploads/A3-4-1933-6.pdf
13	1933	Original	Vidal A. Algo sobre sífilis serológica en enfermos admitidos en el Hospital San Felipe. Rev Méd Hondur. 1933;4(37):3-4.	https://revistamedicahondurena.hn/assets/Uploads/A3-5-1933-2.pdf
14	1933	Caso clínico	Vidal A. A propósito de un caso grave de uncinariasis. Rev Méd Hondur 1933;4(38):70-72.	https://revistamedicahondurena.hn/assets/Uploads/A3-6-1933.pdf
15	1933	Revisión Bibliográfica	Vidal A. Alopecias y pseudoalopecias. Rev Méd Hondur. 1933;4(38):106-108.	https://revistamedicahondurena.hn/assets/Uploads/A3-6-1933-15.pdf
16	1934	Caso clínico	Vidal A. Sobre un caso clasificado como escorbuto infantil de los trópicos. Rev Méd Hondur. 1934;4(39):131-133.	https://revistamedicahondurena.hn/assets/Uploads/A4-1-1934-2.pdf
17	1934	Original	Vidal A. Algunas consideraciones sobre índice esplénico. Rev Méd Hondur. 1934;4(40):207-209.	https://revistamedicahondurena.hn/assets/Uploads/A4-2-1934-4.pdf
18	1934	Opinión	Vidal A. Los ultravirus y las formas filtrantes de los microbios visibles. Rev Méd Hondur. 1934;4(41):259-263.	https://www.revistamedicahondurena.hn/assets/Uploads/A4-3-1934-2.pdf
19	1934	Opinión	Vidal A. Lucha contra las enfermedades venéreas. Rev Méd Hondur. 1934;4(43):397-401.	https://revistamedicahondurena.hn/assets/Uploads/A4-5-1934-6.pdf

Continuación Cuadro 1

No.	Año	Tipo de artículo	Cita	Cita
20	1934	Reseña de revistas	Vidal A. Hojeando revistas. Rev Méd Hondur.1934;4(43):419-421.	https://revistamedicahondurena.hn/assets/Uploads/A4-5-1934-12.pdf
21	1934	Reseña de revistas	Vidal A. Hojeando revistas. Rev Méd Hondur.1934;4(44):471-473.	https://revistamedicahondurena.hn/assets/Uploads/A4-6-1934-9.pdf
22	1934	Opinión	Vidal A. El Doctor Luis V. Velasco. Rev Méd Hondur. 1934;4(45):521-522.	https://revistamedicahondurena.hn/assets/Uploads/A4-7-1935.pdf
23	1934	Opinión / Propuesta	Vidal A. Proyecto de organización sanitaria practicable en Honduras. Rev Méd Hondur.1934;4(46):613-622.	No disponible
24	1934	Revisión bibliográfica	Vidal A. Hierro y anemias. Rev Méd Hondur.1934;4(48):731-733.	No disponible
25	1934	Opinión / Propuesta	Vidal A. Las enfermeras visitadoras de sanidad son una necesidad para Honduras. Rev Méd Hondur. 1934;5(49):30-33.	No disponible
26	1935	Reseña de libro	Vidal A. Trastornos nutritivos del lactante. Rev Méd Hondur. 1935;5(51):147-148.	https://revistamedicahondurena.hn/assets/Uploads/A5-1-1935-8.pdf
27	1935	Caso clínico	Vidal A, Larios M. Escoliosis de los adolescentes. Informe de un caso. Rev Méd Hondur. 1935;5(51):148-153.	https://revistamedicahondurena.hn/assets/Uploads/A5-1-1935-8.pdf
28	1935	Original	Vidal A. Contribución al estudio de la fiebre tifoidea hondureña. Rev Méd Hondur. 1935;5(52):195-196.	https://revistamedicahondurena.hn/assets/Uploads/A5-2-1935.pdf
29	1935	Revisión Bibliográfica	Vidal A. Metabolismo basal. Rev Méd Hondur. 1935;5(53):243-248.	https://revistamedicahondurena.hn/assets/Uploads/A5-3-1935-1.pdf
30	1935	Original	Vidal A. Cutirreacción de von Pirket en 42 niños. Rev Méd Hondur. 1935;5(56):436.	https://revistamedicahondurena.hn/assets/Uploads/A5-6-1935-3.pdf
31	1935	Opinión	Vidal A. Discurso pronunciado con motivo de la muerte del Doctor Francisco Sánchez V. Rev Méd Hondur. 1935;5(57):486-487.	https://revistamedicahondurena.hn/assets/Uploads/A5-7-1935-2.pdf
32	1935	Opinión	Vidal A. Al margen de nuestros conocimientos médico-quirúrgicos. Rev Méd Hondur. 1935; 6(62):96-101.	https://revistamedicahondurena.hn/assets/Uploads/A6-1-1936-6.pdf
33	1936	Reseña de revistas	Vidal A. Revista de revistas. Rev Méd Hondur. 1936; 6(64):220-221.	https://revistamedicahondurena.hn/assets/Uploads/A6-3-1936-9.pdf
34	1936	Original	Vidal A. Valor normal de la eritrosedimentación en Tegucigalpa. Rev Méd Hondur. 1936;6(66):332-334.	http://www.bvs.hn/RMH/pdf/1936/pdf/A6-5-1936.pdf
35	1936	Reseña de revistas	Vidal A. Revista sobre el tifus exantémico. Rev Méd Hondur.1936;7(67):26-27.	No disponible
36	1937	Caso clínico	Vidal A. Un caso de enfermedad de Duhring? Rev Méd Hondur. 1937;7(68):69-72.	https://revistamedicahondurena.hn/assets/Uploads/A7-1-1937.pdf
37	1937	Caso clínico	Vidal A. Un caso de leucemia mieloide infantil. Rev Méd Hondur.1937;7(70):234-236.	https://revistamedicahondurena.hn/assets/Uploads/A7-3-1937-9.pdf
38	1938	Caso clínico	Vidal A. Esclerosis pulmonar causada por pleuresía crónica confundiendo con cancer primitivo del pulmón. Rev Méd Hondur. 1938; 8(75):120-123.	https://revistamedicahondurena.hn/assets/Uploads/A8-2-1938-2.pdf
39	1938	Original	Vidal A. Avitaminosis compleja infantil. Rev Méd Hondur. 1938;8(76):167-172.	https://revistamedicahondurena.hn/assets/Uploads/A8-3-1938-2.pdf
40	1938	Opinión / Propuesta	Vidal A. Organización de los trabajos contra el paludismo. Rev Méd Hondur. 1938; 8(78):264-269.	https://revistamedicahondurena.hn/assets/Uploads/A8-5-1938-2.pdf
41	1939	Caso clínico	Vidal A. Esporotricosis en Honduras. Rev Méd Hondur. 1939; 9(83):199-200.	https://revistamedicahondurena.hn/assets/Uploads/A9-3-1939-2.pdf
42	1941	Reseña de libro	Vidal A. Determinación del volumen de los glóbulos rojos. Rev Méd Hondur. 1941; 11(92): 55-64.	https://revistamedicahondurena.hn/assets/Uploads/A11-1-1941-2.pdf
43	1941	Caso clínico	Vidal A. Un nuevo caso de esporotricosis en Honduras. Rev Méd Hondur. 1941; 11(94): 153-157.	https://revistamedicahondurena.hn/assets/Uploads/A11-3-1941-2.pdf
44	1941	Opinión	Vidal A. A propósito de moral médica. Rev Méd Hondur. 1941; 11(94); 149-152.	https://revistamedicahondurena.hn/assets/Uploads/A11-3-1941-1.pdf
45	1941	Opinión	Vidal A. A propósito de moral médica en los departamentos. Rev Méd Hondur. 1941; 11(95): 197-200.	https://revistamedicahondurena.hn/assets/Uploads/A11-4-1941-1.pdf
46	1942	Caso clínico	Vidal A. Blastomicosis en Honduras. Rev Méd Hondur. 1942; 12(98):55-62.	https://revistamedicahondurena.hn/assets/Uploads/A12-1-1942-2.pdf

Continuación Cuadro 1

No.	Año	Tipo de artículo	Cita	Cita
47	1944	Original	Vidal A. Zancudos anofeles de Honduras I. Rev Méd Hondur. 1944;14(112):439-458.	https://revistamedicahondurena.hn/assets/Uploads/A14-3-1944-2.pdf
48	1944	Original	Vidal A. Investigación de malaria en Honduras. Rev Méd Hondur. 1944; 14(113): 487-503.	https://revistamedicahondurena.hn/assets/Uploads/A14-4-1944-2.pdf
49	1944	Original	Vidal A. Zancudos anofeles en Honduras II. Rev Méd Hondur. 1944; 14(113): 516-527.	https://revistamedicahondurena.hn/assets/Uploads/A14-6-1944-5.pdf
50	1944	Opinión	Vidal A. Apuntes prácticos sobre enfermedades tropicales. Rev Méd Hondur. 1944; 14(114):549-551.	https://revistamedicahondurena.hn/assets/Uploads/A14-5-1944-6.pdf
51	1944	Editorial	Vidal A. Gran campaña nacional pro infancia. Rev Méd Hondur. 1944; 15(115):581-582.	https://revistamedicahondurena.hn/assets/Uploads/A14-6-1944-1.pdf
52	1944	Caso clínico	Vidal A. Historias clínicas del servicio de niños del Hospital General de Tegucigalpa. Osteomielitis aguda hematógena tratada por la penicilina. Rev Méd Hondur. 1944; 15(115): 596-598.	https://revistamedicahondurena.hn/assets/Uploads/A14-6-1944-4.pdf
53	1944	Original	Vidal A. Zancudos anofeles en Honduras III. Rev Méd Hondur. 1944; 15(115):599-624.	https://revistamedicahondurena.hn/assets/Uploads/A14-6-1944-5.pdf
54	1945	Caso clínico	Vidal A. Historias clínicas del servicio de niños del Hospital General de Tegucigalpa. Posible adenoma hipofisiario calcificado. Rev Méd Hondur. 1945; 15(116): 66-67.	https://revistamedicahondurena.hn/assets/Uploads/A15-1-1945-5.pdf
55	1945	Original	Vidal A. Zancudos anofeles en Honduras IV. Rev Méd Hondur. 1945; 15(116): 76-99.	https://revistamedicahondurena.hn/assets/Uploads/A15-1-1945-8.pdf
56	1945	Editorial	Vidal A. Autopsias, más autopsias. Rev Méd Hondur. 1945; 15(116): 53-54.	https://revistamedicahondurena.hn/assets/Uploads/A15-1-1945-1.pdf
57	1945	Caso clínico	Vidal A. Historias clínicas del servicio de niños del Hospital General de Tegucigalpa. Reumatismo articular agudo precedido o acompañado de carditis. Avitaminosis compleja infantil. Rev Méd Hondur. 1945; 15(117): 112-114.	No disponible
58	1945	Original	Vidal A. Zancudos anofeles en Honduras V. Rev Méd Hondur. 1945; 15(117): 122-144.	No disponible
59	1945	Editorial	Vidal A. La medicina y los trópicos. Rev Méd Hondur. 1945; 15(118); 149-151.	https://revistamedicahondurena.hn/assets/Uploads/A15-3-1945-1.pdf
60	1945	Caso clínico	Vidal A. Historias clínicas del servicio de niños del Hospital General de Tegucigalpa. Enorme linfoma del cuello. Posible ruptura de aneurisma cerebral congénito. Rev Méd Hondur. 1945; 15(118): 155-160.	https://revistamedicahondurena.hn/assets/Uploads/A15-3-1945-3.pdf
61	1945	Original	Vidal A. Zancudos anofeles en Honduras VI. Rev Méd Hondur. 1945; 15(118):164-192.	https://revistamedicahondurena.hn/assets/Uploads/A15-3-1945-5.pdf
62	1945	Original	Vidal A. Zancudos anofeles en Honduras VII. Rev Méd Hondur. 1945; 15(119): 221-239.	https://revistamedicahondurena.hn/assets/Uploads/A15-4-1945-5.pdf
63	1945	Opinión	Vidal A. Gran campaña nacional pro infancia. Rev Méd Hondur. 1945; 15(119): 197.	https://revistamedicahondurena.hn/assets/Uploads/A15-4-1945-1.pdf
64	1945	Editorial	Vidal A. La autopsia y el diagnóstico. Rev Méd Hondur. 1945; 15(120): 247-250.	https://revistamedicahondurena.hn/assets/Uploads/A15-5-1945-1.pdf
65	1945	Caso clínico	Vidal A. Historias clínicas del servicio de niños del Hospital General de Tegucigalpa. Meningitis aguda a pneumococos curada por penicilina intrarraquídea. Pneumonía tuberculosa curada. Diabetes insípida. Mieloradiculitis tipo Guillain-Barre. Rev Méd Hondur. 1945; 15(120): 261-270.	https://revistamedicahondurena.hn/assets/Uploads/A15-5-1945-5.pdf
66	1945	Revisión bibliográfica	Vidal A. Diversas notas sobre Aedinos. Rev Méd Hondur. 1945; 15(120): 271-279.	https://revistamedicahondurena.hn/assets/Uploads/A15-5-1945-9.pdf
67	1945	Revisión bibliográfica	Vidal A. Diversas notas sobre Culicinos. Rev Méd Hondur. 1945; 15(120): 279-285.	https://revistamedicahondurena.hn/assets/Uploads/A15-5-1945-12.pdf
68	1945	Opinión	Vidal A. Progreso de la medicina en los últimos 25 años. Rev Méd Hondur. 1945;15(120):253-260.	https://revistamedicahondurena.hn/assets/Uploads/A15-5-1945-4.pdf
69	1945	Caso clínico	Vidal A. Historias clínicas del servicio de niños del Hospital General de Tegucigalpa. Estenosis pulmonar. Infantilismo tiroideo hipofisiario. Rev Méd Hondur. 1945; 16(121): 35-42.	No disponible

Continuación Cuadro 1

No.	Año	Tipo de artículo	Cita	Cita
70	1946	Caso clínico	Vidal A. Historias clínicas del servicio de niños del Hospital General de Tegucigalpa. Hidrocefalia adquirida. Parálisis cerebral infantil dipléjica de origen luético. Rev Méd Hondur. 1946; 16(122): 61-79.	https://revistamedicahondurena.hn/assets/Uploads/A16-1-1946-3.pdf
71	1946	Opinión / Propuesta	Vidal A. Notas sobre el problema malárico en Choluteca. Rev Méd Hondur. 1946; 16(124):151-156.	https://revistamedicahondurena.hn/assets/Uploads/A16-3-1946-2.pdf
72	1946	Revisión bibliográfica	Vidal A. Terminología de las partes de la terminalia genital del zancudo macho. Rev Méd Hondur. 1946; 16(124): 160-161.	https://revistamedicahondurena.hn/assets/Uploads/A16-3-1946-4.pdf
73	1946	Revisión bibliográfica	Vidal A. Preparación y coloración del frotis de sangre por el método de gota gruesa de Barber y Komp. Rev Méd Hondur. 1946; 16(124):161-163.	https://revistamedicahondurena.hn/assets/Uploads/A16-3-1946-4.pdf
74	1946	Revisión bibliográfica	Vidal A. Método para determinar la velocidad de sedimentación de los hematíes. Rev Méd Hondur. 1946; 16(125):221-222.	https://revistamedicahondurena.hn/assets/Uploads/A16-4-1946-6.pdf
75	1946	Revisión bibliográfica	Vidal A. Identificación y aislamiento del bacilo tífico. Rev Méd Hondur. 1946; 16(125): 223-226.	https://revistamedicahondurena.hn/assets/Uploads/A16-4-1946-7.pdf
76	1946	Caso clínico	Vidal A. Historias clínicas del servicio de niños del Hospital General de Tegucigalpa. Glioma de la retina. Poliomielitis anterior aguda. Glomerulonefritis aguda. Rev Méd Hondur. 1946; 16(126): 253-259.	https://revistamedicahondurena.hn/assets/Uploads/A16-5-1946-4.pdf
77	1947	Original	Vidal A. Avitaminosis compleja infantil en Honduras. Rev Méd Hondur. 1947; 17(128): 343-350.	https://revistamedicahondurena.hn/assets/Uploads/A17-1-1947-3.pdf
78	1947	Original	Vidal A. Terapéutica supresiva del paludismo por medio de la atebrina. Rev Méd Hondur. 1947; 17(129): 405-411.	https://revistamedicahondurena.hn/assets/Uploads/A17-2-1947-6.pdf
79	1947	Caso clínico	Vidal A. <i>Raillietina quintensis</i> L.A. Leon, 1935. Una tenia encontrada por primera vez en Honduras. Rev Méd Hondur. 1947; 17(131):504.	https://revistamedicahondurena.hn/assets/Uploads/A17-4-1947-5.pdf

REFERENCIAS

- Vidal Mayorga A. Informe general sobre la sanidad pública en Honduras. Boletín de la Oficina Sanitaria Panamericana (OSP). [Internet]. 1926 [citado 07 mayo 2023];5(11):537-599. Disponible en: <https://iris.paho.org/handle/10665.2/13960>
- Vidal A [Editorial]. Introducción. Rev Méd Hondur [Internet]. 1930 [citado 07 mayo 2023];1(1):1-2. Disponible en: <https://revistamedicahondurena.hn/assets/Uploads/A0-1-1930-1.pdf>
- Guillén Zelaya A [Editorial]. Noble gesto de la Asociación Médica. El Pueblo, Diario de los Hondureños. 13 de junio de 1932.
- Paredes S. [Editorial]. La Asociación Médica. Rev Méd Hondur [Internet]. 1932 [citado 07 mayo 2023];2(26):1-2. Disponible en: <http://www.bvs.hn/RMH/pdf/1932/pdf/A2-6-1932-1.pdf>
- Alger J, Fernández JA, Javier Zepeda CA. Análisis bibliométrico de la producción científica del Dr. Antonio Vidal Mayorga (1895-1968), Revista Médica Hondureña. Rev Méd Hondur. 2023; 91 (1): xx-xx.