





CASO CLÍNICO

Diagnóstico de tuberculosis renal mediante prueba de lipoarabinomanano en paciente inmunocompetente: presentación de un caso

Renal tuberculosis diagnosis based on lipoarabinomanan assay in an immunocompetent patient: case presentation

Diana Varela Bustillo^{1,2}  <https://orcid.org/0000-0003-3243-739X>, Karla Sierra³  <https://orcid.org/0000-0001-6104-4099>, Pamela L. Bustillo³  <https://orcid.org/0000-0002-7304-4982>, Caroline G. Andrade⁴  <https://orcid.org/0000-0002-6171-0984>.

¹Hospital Escuela, Departamento de Medicina Interna, Servicio de Infectología; Tegucigalpa, Honduras.

²Instituto de Enfermedades Infecciosas y Parasitología Antonio Vidal; Tegucigalpa, Honduras.

³Universidad Nacional Autónoma de Honduras, Facultad de Ciencias Médicas, Posgrado de Medicina Interna; Tegucigalpa, Honduras.

⁴Hospital Escuela, Departamento de Medicina Interna; Tegucigalpa, Honduras.

RESUMEN. Antecedentes: La tuberculosis (TB) es causada por *Mycobacterium tuberculosis*. Se transmite mediante gotitas de aerosol expulsadas por personas con enfermedad pulmonar activa. Es una de las causas más frecuentes de muerte por un agente infeccioso. La TB extrapulmonar afecta 5–45% de la población infectada. **Descripción del Caso Clínico:** Paciente femenina de 52 años, con enfermedad renal poliquística, con 10 días de debilidad generalizada, hiporexia y pérdida de peso involuntario; además vómitos y diarrea. Posteriormente, oligoanuria y disuria. Al realizar estudios complementarios, se encontró examen general de orina sugestivo de infección del tracto urinario, y niveles de azoados elevados con criterios agudos de diálisis. El ultrasonido renal confirmó enfermedad renal poliquística bilateral. Inició cobertura antibiótica empírica sin mejoría, con urocultivo sin crecimiento de bacterias. Se solicitaron otros análisis: prueba de detección de lipoarabinomanano (LAM), tinción de Ziehl-Nielsen y prueba de amplificación de ácido nucleico Xpert MTB/Rif en muestras de orina; todas resultaron positivas, llegando al diagnóstico de tuberculosis renal. **Conclusiones:** La tuberculosis renal generalmente pasa desapercibida por sus síntomas y signos inespecíficos, y difícil abordaje diagnóstico. Las pruebas de detección de LAM y Xpert MTB/Rif se han recomendado en las guías para diagnóstico de tuberculosis pulmonar o diseminada en pacientes VIH. Sin embargo, en este caso resultaron útiles para realizar el diagnóstico oportuno no invasivo de una paciente inmunocompetente. Se deben realizar más estudios en esta población para valorar la utilidad de estas pruebas en establecimientos sanitarios con recursos limitados. **Palabras clave:** *Mycobacterium tuberculosis*, Tuberculosis, Tuberculosis renal.

INTRODUCCIÓN

La tuberculosis (TB) es una enfermedad infecciosa causada por *Mycobacterium tuberculosis* que a su vez pertenece al complejo MTB. Es un bacilo aerobio, Gram positivo, no esporulado, con una pared rica en lípidos que la hace hidrofóbica, y resistente a muchos desinfectantes y tinciones habituales de laboratorio. Una vez teñido tampoco se puede decolorar con soluciones ácidas, por lo que se conocen como bacilos ácido-alcohol resistente (BAAR). La pared celular de las micobacterias es más compleja que la de otras bacterias Gram positivas; en su membrana plasmática se anclan proteínas, manosido de fostatidilinositol, y Lipoarabinomanano (LAM).^{1,2} La infección por *M. tuberculosis* se transmite por contacto estrecho de persona a persona a través de gotitas de aerosol suspendidas en el aire, expulsadas por personas con enfermedad pulmonar activa. La infección primaria ocurre en el pulmón y la infección secundaria por reactivación ocurre en 5-10% de las personas infectadas, según la cantidad del inóculo y el estado inmune de la persona expuesta. La diseminación a otros órganos ocurre fundamentalmente en pacientes inmunosupresos.^{1,2}

Es una de las causas más frecuentes de muerte por un agente infeccioso, después del SARS CoV2. Según las estimaciones de la Organización Mundial de la Salud (OMS), se reportaron 10.6 millones de infecciones nuevas por Tuberculosis en el 2021; 6.7% de los casos se presentaron en personas con VIH. Sin tratamiento la mortalidad por Tuberculosis puede ser de hasta un 50%, sin embargo, 86% de las personas infectadas con TB que iniciaron tratamiento en el 2021, con el esquema primario acertado tuvieron éxito. Se estima que hubo 1.4 millones de muertes por TB en personas VIH negativo, y

Recibido: 17-02-2023 Aceptado: 06-06-2023 Primera vez publicado en línea: 16-06-2023


Dirigir correspondencia a: Dra. Diana Varela Bustillo

Correo electrónico: ds_varela@hotmail.com;

DECLARACIÓN DE RELACIONES Y ACTIVIDADES FINANCIERAS Y NO FINANCIERAS: Ninguna.

DECLARACIÓN DE CONFLICTOS DE INTERÉS: Ninguna.

Forma de citar: Varela Bustillo D, Sierra K, Bustillo PL, Andrade CG. Diagnóstico de tuberculosis renal mediante prueba de lipoarabinomanano en paciente Inmunocompetente: presentación de un caso. Rev Méd Hondur. 2023; 91 (Sup1): S8-S13. DOI: <https://doi.org/10.5377/rmh.v91iSup%20No.1.16253>

© 2023 Autor(es). Artículo de acceso abierto bajo la licencia <https://creativecommons.org/licenses/by/4.0/deed.es> 

187,000 muertes en personas viviendo con VIH.³ La tuberculosis pulmonar es la presentación más frecuente y representa 80% de los casos.

La TB extrapulmonar, es la que afecta otros órganos, con mayor frecuencia la pleura, ganglios linfáticos, meninges, peritoneo y aparato urogenital, y su incidencia puede variar entre 5 a 45% de los casos.⁴ La tuberculosis urogenital es una condición que fácilmente pasa desapercibida pues se presenta con síntomas y signos inespecíficos, que depende de la sospecha del clínico para ser investigada. De no tratarse a tiempo puede progresar y complicarse con estenosis, nefropatía obstructiva y finalmente falla renal.⁵ Algunos factores de riesgo son desnutrición, infección por VIH, diabetes mellitus, enfermedad renal crónica (sobre todo los que se encuentran en estado terminal y programa de diálisis), alcoholismo y abuso de sustancias tóxicas. De acuerdo con los datos epidemiológicos es más frecuente en mujeres que en hombres.⁵

A continuación, presentamos un caso clínico que ejemplifica la necesidad de tener presente la tuberculosis renal como diagnóstico diferencial en pacientes, aun inmunocompetentes, que se presentan con síntomas y signos inespecíficos, sugestivos de infección urinaria, en los que no se logra demostrar el crecimiento de bacterias. Además, se hace notar la importancia de contar con pruebas de detección rápida con alta sensibilidad que nos permitan realizar un diagnóstico oportuno y así admi-

nistrar el tratamiento antes de que se presenten complicaciones y secuelas fatales.

DESCRIPCIÓN DEL CASO CLÍNICO

Presentamos el caso de una paciente femenina de 52 años, soltera, ama de casa, alfabeta, procedente de Comayagüela, Francisco Morazán, con antecedente de enfermedad renal poliquística diagnosticada 2 años antes y cuadros de infecciones urinarias recurrentes en manejo ambulatorio desconocido. Ingresó con cuadro de 10 días de evolución de síntomas constitucionales como astenia, hiporexia y pérdida de peso, además vómitos ocasionales de contenido bilioso, y diarrea líquida, sin moco, sin sangre. Dos días previo a su ingreso, presentó oligoanuria y disuria, motivo por el cual fue atendida en la Emergencia de Medicina Interna del Hospital Escuela, Tegucigalpa. Se recibió hipotensa, con presión arterial de 70/40 mmHg, con taquicárdica (frecuencia cardíaca de 104 latidos por minuto), afebril, sin taquipnea, sin requerimiento de oxígeno suplementario, despierta, consciente, orientada y cooperadora y deshidratada. La paciente refirió dolor abdominal leve a la palpación profunda en cuadrante superior derecho y fosa lumbar derecha y edema en miembros inferiores fovea (1+). Se realizaron exámenes complementarios (**Cuadro 1**), en los que se encontró estudio hematológico normal, glicemia en

Cuadro 1. Parámetros de laboratorio y pruebas diagnósticas realizadas, caso clínico de tuberculosis renal, Hospital Escuela, Tegucigalpa.

PARÁMETROS	FECHAS			
	02/11/2022 Ingreso	08/11/2022	14/11/2022	30/11/2022
Hemoglobina	15.9 g/dL			8.2 g/dL
Hematocrito	46.6%	--	--	25%
Plaquetas	289 x 10 ⁶ /dL			214 x 10 ⁶ /dL
Leucocitos	7.18 x 10 ⁹ /dL			3.26 x 10 ⁹ /dL
Neutrófilos	6.50 x 10 ⁹ /dL			2.42 x 10 ⁹ /dL
Linfocitos	0.30 x 10 ⁹ /dL			0.37 x 10 ⁹ /dL
Glicemia	96 mg/dL			77 mg/dL
BUN (Nitrógeno Uréico en Sangre)	266 mg/dL			23 mg/dL
Creatinina	20.14 mg/dL			4.86 mg/dL
Sodio	119 mEq/L			136 mEq/L
Potasio	6.7 mEq/L			4.6 mEq/L
Examen general de orina	Abundantes eritrocitos, abundantes leucocitos, proteínas 2+, Nitritos – Estereasa leucocitaria 3+			
Urocultivo	Sin crecimiento de bacterias			
Tinción de Ziehl- Nielsen en orina	--	Positivo	--	--
Prueba Lipoarabinomano en orina	--	Positivo	--	--
Xpert MTB/Rif en orina	--	--	MTB* detectado medio**; Resistencia a Rifampicina no detectado	--

**Mycobacterium tuberculosis*; **De acuerdo con la clasificación de reporte de resultados de la plataforma Xpert MTB/Rif Ultra, se detectó una concentración media del ADN (ácido desoxirribonucleico) del bacilo de *Mycobacterium tuberculosis*, sin detectar mutaciones en el gen rpoB, que pudieran conferir resistencia a rifampicina.

rangos adecuados, pero niveles de azoados elevados (BUN: 266 mg/dL y creatinina de 20.14 mg/dL, disminución de la tasa de filtración glomerular en 2 ml/min/1.72 mm y relación urea nitrogenada sérica/creatinina: 13.20, sugestivo de insuficiencia renal crónica agudizada) asociado a trastorno hidroelectrolítico tipo hiponatremia e hipercalemia.

Se inició manejo por choque séptico más falla múltiple de órganos (hemodinámica y renal), ya que cumplía criterios de diálisis aguda, sospechando foco urinario. Se realizó también examen general de orina cuyo resultado fue sugestivo de infección del tracto urinario. Se solicitó estudio de imagen para investigar datos de pielonefritis, pero solo se encontró la evidencia enfermedad renal poliquística bilateral. Inicialmente recibió cobertura antibiótica empírica con quinolona con dosis ajustada por aclaramiento renal (Levofloxacino 750 mg cada 48 horas). Sin embargo, después de 7 días de tratamiento no hubo mejoría clínica, la orina mantenía un aspecto turbio, y el resultado de urocultivo no reportó crecimiento de bacterias. El

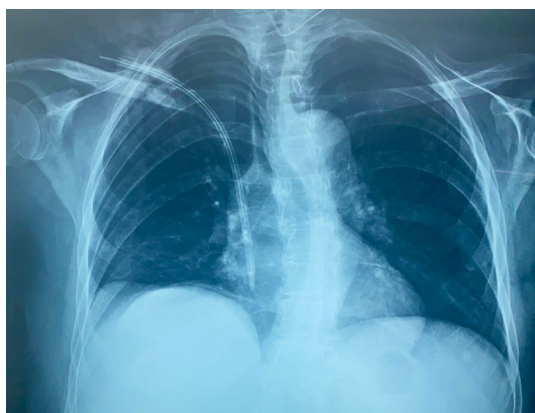

Figura 1. Radiografía simple de tórax en proyección postero-anterior inspirada, centrada, no rotada. Se aprecia tráquea central, sin cardiomegalia, sin derrame pleural, sin nódulos, calcificaciones o infiltrados patológicos.

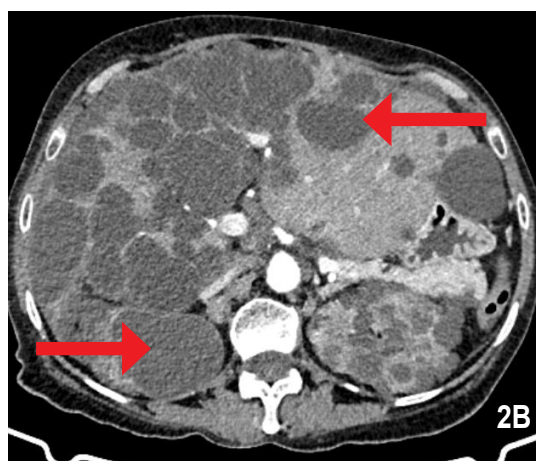
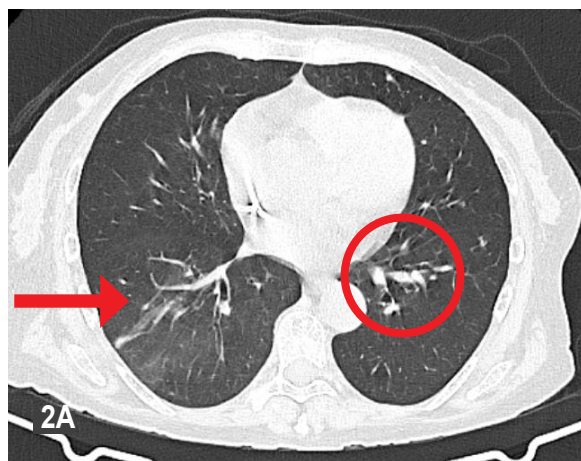


Figura 2. Tomografía computarizada (TC) en fase simple y contrastada, corte axial. En TC de Tórax (2A) se observan ambos campos pulmonares con trama broncovascular simétrica y normal, sin evidencia de consolidaciones; pequeñas atelectasias laminarias (flecha) y nódulos en proceso de calcificación (círculo); no derrame pleural ni pericárdico; no hay adenopatías mediastinales. En TC Abdominal (2B) se observan en hígado múltiples imágenes nodulares hipodensas en lóbulo derecho (flecha superior derecha), de hasta 5 cm las de mayor tamaño. Ambos riñones de tamaño y espesor del parénquima normal, con múltiples quistes simples (flecha inferior izquierda), los de mayor tamaño de 3.8 cm y 3.5 cm; no se observa hidronefrosis.

médico tratante solicitó estudios complementarios, entre ellos, tinción de Ziehl-Nielsen, prueba de detección de LAM (TB Lam, Alere Determine™ TB LAM Ag) y prueba de Xpert MTB/Rif, en muestras de orina, todas las cuales se reportaron positivas, confirmando el diagnóstico de tuberculosis renal. Las pruebas se realizaron en el laboratorio de microbiología del Hospital Escuela, por los Laboratorios de Microbiología y Micología. El reactivo para la prueba de detección de TB LAM es provisto por el Programa Regional Centroamericano de lucha contra el VIH (PRC-VIH), como donación, para tamizaje de pacientes con infección por VIH, severamente inmunosupresos, con conteo de CD4 menor de 100 células/ml, con o sin sospecha de infección diseminada por TB, o en quienes tengan un cuadro compatible con TB diseminada, con conteo de CD4 \leq 200 células/ml. En este caso se decidió realizar la prueba fuera de las recomendaciones emitidas por la OMS ante la alta sospecha clínica, tomando en cuenta que es una prueba rápida, no invasiva, y de la cual se obtendría resultado en corto tiempo.

Se realizó estudio tomográfico para descartar lesiones sugestivas de tuberculosis activa en otros órganos. En el reporte describieron nódulos calcificados en pulmón izquierdo que podían ser focos de infección primaria, algunas adenopatías retroperitoneales de aproximadamente 1.5 cm adyacentes a la arteria renal izquierda que sugerían inflamación secundaria por TB renal, y múltiples quistes simples en hígado y riñones compatibles con enfermedad poliquística.

La paciente inició tratamiento antituberculosis, en fase intensiva, con el esquema primario básico de isoniacida, rifampicina, pirazinamida y etambutol (HRZE) en comprimido único, con plan de completar dos meses y luego continuar con la fase de mantenimiento (HR) cuatro meses más. A dos semanas de tratamiento sus síntomas mejoraron notablemente.

Ha tenido buena evolución y continuará sus evaluaciones periódicas hasta finalizar tratamiento en la consulta externa de Infectología del Hospital Escuela.

DISCUSIÓN

A nivel mundial, de acuerdo a la OMS, la tuberculosis extrapulmonar representa de 5 a 45% del total de casos; siendo los sitios anatómicos de afectación más frecuente los ganglios linfáticos, la pleura, hueso, meninges y el sistema urogenital. En el más reciente informe de tuberculosis en las Américas establece que durante la Pandemia por COVID 19 hubo un descenso significativo en la notificación de casos, pero la incidencia tuvo un aumento leve en los últimos 2 años.⁴⁻⁶ Se estima que la Tuberculosis renal corresponde aproximadamente del 2 al 20% de todas las formas de TB extra pulmonar, pero la epidemiología es difícil estimar pues varía según la región y puede ser más frecuente en poblaciones de riesgo determinadas; además debido al reto que representa el diagnóstico por su cuadro clínico de síntomas inespecíficos.⁶⁻⁸ En el estudio publicado por Gallegos Sánchez & colaboradores sobre incidencia de TB urogenital en adultos en un hospital de tercer nivel en México, encontraron que 61.1% de los pacientes eran del género masculino, a diferencia de nuestro estudio donde el género reportado es femenino; 44.4% tenían TB de afectación únicamente renal y 3% con extensión a vejiga.⁷

La TB urogenital es causada por diseminación hematogena del bacilo, ya sea por reactivación tardía de la infección o en el curso de una infección primaria. Se puede presentar en 20% de los pacientes con primo infección pulmonar como en la infección concomitante. En casos de reactivación, 10% de los pacientes con TB renal tienen tuberculosis pulmonar activa. La progresión de la enfermedad luego de la primo infección ocurre en apenas 5-10% de los casos, y este periodo de latencia puede durar de 1 a 50 años.^{1,2,6-9} En este caso no se logró obtener resultados de laboratorio positivos indicativos de una infección pulmonar activa, sin embargo, en estudio de imagen se observaron nódulos calcificados, lo que sugiere una posible primo infección pulmonar previa, con diseminación linfohematogena a tejido renal, donde permaneció latente y posteriormente se reactivó.

Los factores de riesgo para tuberculosis pulmonar activa también suponen riesgo de desarrollar de TB extrapulmonar, como ser desnutrición, inmunosupresión por cáncer o VIH, uso prolongado de glucocorticoides y diabetes, pero los pacientes post trasplante renal, pacientes con insuficiencia renal crónica en estadio terminal, con criterio dialítico, y pacientes en diálisis peritoneal, tienen en particular, mayor riesgo de desarrollar TB urogenital.⁶⁻⁹ En el caso descrito en este artículo, la paciente tenía enfermedad renal poliquística, que la llevó finalmente a insuficiencia renal avanzada con criterios de diálisis, siendo este último un factor de riesgo particular de reactivación de TB, particularmente en tejido renal.

La formación de granulomas con necrosis caseosa se puede extender por todo el parénquima renal, sobre todo en la corteza renal; la progresión de la enfermedad lleva a nefritis túbulo

intersticial crónica, necrosis papilar, úlceras, fibrosis y finalmente destrucción caseosa extensa del parénquima renal. La diseminación hacia la pelvis renal causa pielonefritis tuberculosa, y progresivamente evoluciona a pionefrosis, fibrosis y cicatrices que pueden provocar estenosis ureteral, generalmente unilateral, desarrollo de uretero-hidronefrosis, originando uropatía obstructiva. La evolución de este proceso puede tomar años. Los síntomas y signos de la enfermedad varían de acuerdo con la fase en la que se encuentra y la presentación. En fases iniciales la infección suele ser asintomática, pero con el tiempo, cuando la enfermedad se extiende a uréter y vejiga, puede dar síntomas de síndrome miccional, caracterizado por poliaquiuria progresiva, que no responde al tratamiento antibiótico, con presencia de "piuria estéril" y micro/macro hematuria (hasta 50 - 90% de los casos).⁶⁻⁹ En el caso de nuestra paciente es difícil determinar solo en base a la sintomatología, la cronicidad de la enfermedad por TB renal, ya que ésta es muy similar en cualquier otro paciente con enfermedad renal poliquística, sin embargo por imagen no se encontraron granulomas en tejido renal, o resto de las vías urinarias, ni otras alteraciones patológicas sugestivas de enfermedad avanzada.

El diagnóstico microbiológico se realiza con la detección del bacilo en orina; sin embargo, no siempre es posible por la naturaleza paucibacilar de esta presentación. Existen varios métodos para la identificación del bacilo en la orina, pero el estándar de oro para el diagnóstico de TB en cualquier sitio sigue siendo el cultivo. También puede observarse por microscopía mediante tinción de Ziehl Nielsen, pero esta prueba tiene una sensibilidad baja en orina (< 40%). Para aumentar el rendimiento diagnóstico se deben de recoger 3 muestras seriadas de orina, y se considera positiva con la observación de 5×10^3 bacilos/mL. Se deben tomar en cuenta los falsos positivos por contaminación de la muestra con micobacterias del ambiente.^{2,10,11} Para cultivo se deben enviar muestras de la primera orina por la mañana, en 3 días consecutivos, de un adecuado volumen, con lo que aumenta la sensibilidad del 30% para una sola muestra al 80% con varias determinaciones. Mediante cultivo se identifica además la especie, y permite realizar pruebas para droga sensibilidad. El tiempo que toma es una desventaja; 3 a 6 semanas en medios de cultivo sólido (Lowenstein Jensen) y 2 semanas en medio de cultivo líquido Middlebrook (MGIT).^{2,10,11}

En los últimos 10 años ha aumentado el uso de pruebas moleculares para diagnóstico de TB, ya que su mayor sensibilidad mejora la certeza del diagnóstico. El desarrollo del ensayo Xpert[®] MTB/Rif ha representado un gran avance en el diagnóstico de la tuberculosis y la resistencia a Rifampicina a nivel mundial. El Xpert[®] MTB/Rif Ultra, es un ensayo de nueva generación que supera las limitantes de sensibilidad de determinación en pacientes con baciloscopía negativa, en pacientes VIH, y muestras no respiratorias, con la capacidad de detectar 16 UFC (unidades formadoras de colonia) en comparación con el Xpert MTB/Rif anterior. El sistema Ultra utiliza una clasificación semi cuantitativa: Alto, Medio, Bajo, Trazas y No Detectable. Algunos estudios reportan que la determinación de MTB mediante estas

pruebas en muestras no respiratorias mejora la capacidad diagnóstica con una sensibilidad del 87 al 100%.^{7,8,12-14}

El Lipoarabinomano (LAM) es un glicolípido que forma parte integral de la pared celular del bacilo de MTB y se libera cuando el bacilo se encuentra metabólicamente activo; el ensayo de flujo lateral para detección de LAM en orina es una prueba inmunocromatográfica que contiene anticuerpos que se adhieren al LAM. Es una prueba rápida de la que se obtienen resultados en 25 minutos. La prueba TB-LAM en orina actualmente está aprobada y recomendada por la OMS para el diagnóstico de TB activa en pacientes con infección por VIH con signos o síntomas de tuberculosis pulmonar y/o extrapulmonar, enfermedad avanzada por VIH, o con conteo de CD4 < 00 células/mL.^{1, 2,14-19}

En el caso que presentamos, el diagnóstico se realizó a través de TB-LAM, el cual se hizo aun cuando la paciente no era VIH, ante la posibilidad de obtener un diagnóstico oportuno con una prueba rápida, de fácil acceso tomando en cuenta la sintomatología sugestiva, es decir piuria estéril. El Xpert MTB/Rif se utilizó como prueba confirmatoria, demostrando la sensibilidad de esta prueba molecular de nueva generación en muestras no respiratorias. Aunque en las guías actuales no se recomienda el uso de la prueba de TB-LAM en pacientes sin VIH, existen estudios que evalúan el desempeño de este ensayo para el diagnóstico temprano de la TBEP. En general la sensibilidad es baja, pero la especificidad puede ser hasta de 94.4%. En combinación con la prueba Xpert MTB/Rif puede aumentar la sensibilidad.^{20, 21}

En conclusión, la tuberculosis sigue siendo hasta el día de hoy un problema de salud pública en todo el mundo, que impacta aun más en países de recursos limitados. La tuberculosis extrapulmonar, y particularmente la tuberculosis urogenital pasa desapercibida por sus síntomas inespecíficos y la falta de pruebas de alta sensibilidad y especificidad, no invasivas. En la mayoría de los casos el diagnóstico se realiza en etapas avanzadas, cuando los daños son irreversibles y los pacientes permanecen con secuelas importantes, siendo

una de ellas la falla renal crónica con necesidad de diálisis. Los métodos diagnósticos considerados el estándar de oro o de primera línea aún tienen algunas desventajas, sobre todo en cuanto a sensibilidad y especificidad, acceso y costo. La prueba de detección del antígeno Lipoarabinomano en orina resulta prometedora como prueba de diagnóstico rápido complementaria en el punto de atención, que puede resultar útil, aun en pacientes inmunocompetentes, con tuberculosis extrapulmonar/renal por su fácil acceso, costo y tiempo de reporte. De acuerdo a la literatura hasta la fecha, se puede considerar agregar la prueba de detección de TB LAM y Xpert MTB/Rif al algoritmo diagnóstico de TB renal en pacientes con piuria estéril; sin embargo, se deben realizar más estudios en este tipo de población para normatizar su uso en sitios de recursos limitados, que no tienen acceso a pruebas moleculares o facilidad para realizar cultivos.

CONTRIBUCIONES

Todas las autoras contribuyeron de forma equitativa en la elección del tema e imágenes, redacción, y aprobación del artículo, y son igualmente responsables del contenido.

AGRADECIMIENTOS

A las doctoras Sandra Montoya, del Laboratorio de Micología, y Silvia Zelaya, Laboratorio de Microbiología, Departamento de Laboratorio Clínico, Hospital Escuela, Tegucigalpa, por su apoyo en las pruebas diagnósticas del caso clínico.

DETALLES DE LOS AUTORES

Diana Varela Bustillo, Médico Internista e Infectóloga, ds_varela@hotmail.com

Karla Sierra, Médica Residente de Tercer año del Posgrado de Medicina Interna; pcecilia16@yahoo.com.

Pamela L. Bustillo, Médica Residente de Segundo año del Posgrado de Medicina Interna, dra.pamelabustillo@gmail.com.

Caroline G. Andrade, Médica Internista, andrade.gabriela2978@gmail.com.

REFERENCIAS

- Murray PR, Rosenthal KS, Pfaller MA. *Mycobacterium* y bacterias ácido-alcohol resistentes relacionadas. En: Microbiología Médica. 9ª ed, España: Elsevier; 2021. p. 226-40.
- Fitzgerald DW, Sterling TR, Hass DW. *Mycobacterium tuberculosis*. En: Bennett JE, Dolin R, Blaser MJ. Enfermedades infecciosas principios y práctica. 8ª ed. España: Elsevier; 2015. p. 2787-2818.
- World Health Organization. Global Tuberculosis Report 2022. Geneva: WHO; 2022.
- Organización Panamericana de la Salud. Tuberculosis en las Américas. Informe regional 2021 [Internet]. Washington: OPS; 2022 [citado 14 mayo 2022]. Disponible en: <https://doi.org/10.37774/9789275126493>
- Schutz C, Barr D, Andrade BB, Shey M, Ward A, Janssen S, et al. Clinical, microbiologic, and immunologic determinants of mortality in hospitalized patients with HIV-associated tuberculosis: a prospective cohort study. PLoS Med [Internet]. 2019 [citado 13 mayo 2022];16(7):e1002840. Disponible en: <https://doi.org/10.1371/journal.pmed.1002840>
- Muneer A, Macrae B, Krishnamoorthy S, Zumla A. Urogenital tuberculosis, epidemiology, pathogenesis and clinical features. Nat Rev Urol [Internet]. 2019 [citado 13 mayo 2022];16(10):573-98. Disponible en: <https://doi.org/10.1038/s41585-019-0228-9>
- Gallegos-Sánchez G, Rosales-Velázquez CE, Ruvalcaba-Oseguera GE, Aragón-Castro MA, Gutiérrez-Rosales R, Ordoñez-Jurado AU. Incidencia y características clínicas de pacientes con tuberculosis genitourinaria durante el período 2003 a 2019 en un centro hospitalario de tercer nivel. Rev Mex Urol. 2020;80(2):1-16.
- Nieto-Ríos JF, Zea-Lopera J, Sánchez-López S, Barrientos-Henao S, Bello-Márquez DC, et al. Tuberculosis urogenital en un paciente con falla renal, estado del arte. Iatreia. 2020; 33(4):360-9. DOI: 10.17533/udea.iatreia.67
- Castro-Duarte JC, López-Alarcón A, Villegas-Capiz J, Vilchis-Cárdenas MA. Tuberculosis genitourinaria. Rev Mex Urol 2011;71(1):18-21.
- Lewinsohn DM, Leonard MK, LoBue PA, Cohn DL, Daley CL, Desmond E, et al. Official American Thoracic Society/Infectious Diseases Society of America/Centers for Disease Control and Prevention Clinical Practice Guidelines: Diagnosis of tuberculosis in adults and children. Clin Infect Dis [Internet]. 2017 [citado 13 mayo 2022];64 (2):111-15. Disponible en: <https://pubmed.ncbi.nlm.nih.gov/28052967/>
- de Waard JH, Robledo J. Conventional diagnostic methods. En: Palomino JC, Leão Cardoso S, Ritacco V, editors. Tuberculosis 2007: from basic science to patient care [Internet]. Belgium: Institute of Tropical Medicine

- Antwerp; 2007 [citado 13 mayo 2022]. Disponible en: <https://www.tuberculosis2007.com/tuberculosis2007.pdf>
12. World Health Organization. WHO meeting report of a technical expert consultation: non-inferiority analysis of Xpert MTF/RIF Ultra compared to Xpert MTB/RIF. Geneva: WHO; 2017
 13. Denkinger CM, Schumacher SG, Boehme CC, Dendukuri N, Pai M, Steingart KR. Xpert MTB/RIF assay for the diagnosis of extrapulmonary tuberculosis: a systematic review and meta-analysis. *Eur Respir J*. 2014;44(2):435-46. DOI:10.1183/09031936.0000781
 14. World Health Organization. WHO consolidated guidelines on tuberculosis. Geneva: WHO; 2021.
 15. World Health Organization. The use of lateral flow urine lipoarabinomannan assay (LF-LAM) for the diagnosis and screening of active tuberculosis in people living with HIV. Geneva: WHO; 2015.
 16. Lawn SD, Gupta-Wright A. Detection of lipoarabinomannan (LAM) in urine is indicative of disseminated TB with renal involvement in patients living with HIV and advanced immunodeficiency: evidence and implications. *Trans R Soc Trop Med Hyg*. 2016;110(3):180-5. doi:10.1093/trstmh/trw008
 17. Lawn SD, Dheda K, Kerkhoff AD, Peter JG, Dorman S, Boehme CC, et al. Determine TB-LAM lateral flow urine antigen assay for HIV-associated tuberculosis: recommendations on the design and reporting of clinical studies. *BMC Infect Dis* [Internet]. 2013 [citado 13 mayo 2022];13:407. Disponible en: <http://www.biomedcentral.com/1471-2334/13/407>
 18. Flores J, Cancino JC, Chavez-Galan L. Lipoarabinomannan as a point-of-care assay for diagnosis of tuberculosis: how far are we to use it?. *Front Microbiol*. 2021;12: 638047. doi: 10.3389/fmicb.2021.638047
 19. Bulterys MA, Wagner B, Redard-Jacot M, Suresh A, Pollock NR, Moreau E, et al. Point-of-care urine LAM tests for tuberculosis diagnosis: a status update. *J Clin Med*. 2020;9(1):111. doi:10.3390/jcm9010111
 20. Yin X, Ye QQ, Wu KF, Zeng JY, Li NX, Mo JJ, et al. Diagnostic value of lipoarabinomannan antigen for detecting mycobacterium tuberculosis in adults and children with or without HIV infection. *J Clin Lab Anal* [Internet]. 2022 [citado 13 mayo 2022];36(2):e24238. Disponible en: <https://doi.org/10.1002/jcla.24238>
 21. Simieneh A, Tadesse M, Kebede W, Gashaw M, Abebe G. Combination of Xpert® MTB/RIF and determine™ TB-LAM ag improves the diagnosis of extrapulmonary tuberculosis at Jimma University Medical Center, Oromia, Ethiopia. *PLoS ONE* [Internet]. 2022 [citado 21 marzo 2023];17(2):e0263172. Disponible en: <https://pubmed.ncbi.nlm.nih.gov/35113917/>

ABSTRACT. Background: Tuberculosis is caused by *Mycobacterium tuberculosis*. It is transmitted through air droplets expelled by people with active pulmonary tuberculosis. It is one of the most common causes of death by an infectious agent. Extra pulmonary TB occurs in approximately 5-45% of infected individuals. **Clinical Case Description:** A 52-year-old female patient with polycystic kidney disease, with 10 days of weakness, hiporexia, involuntary weight loss, vomit and occasional diarrhea. Subsequently followed by oligoanuria and dysuria. Additional studies were performed, and a urinalysis suggestive of urinary tract infection and elevated renal function levels, with criteria for acute dialysis. The kidney ultrasound confirmed bilateral polycystic kidney disease. She was initiated on empirical antibiotics with no adequate response and the urine culture did not report growth of bacteria. More tests were ordered, including lipoarabinomannan (LAM) detection, Ziehl-Nielsen test, and the nucleic acid amplification test Xpert MTB in urine samples; all of them were positive, thereby diagnosing the patient with renal tuberculosis. **Conclusions:** Renal tuberculosis usually goes unnoticed because of its nonspecific symptoms and signs, and difficult diagnostic approach. The LAM and Xpert MTB/Rif tests have been recommended in the guidelines for the diagnosis of pulmonary or disseminated tuberculosis in HIV patients. However, in this case they were useful for timely noninvasive diagnosis in an immunocompetent patient. Further studies should be performed in this population to assess the usefulness of these tests in resource-limited health care settings.

Keywords: *Mycobacterium tuberculosis*, Renal tuberculosis, Tuberculosis.