



CASO CLÍNICO

Nevo sebáceo en la pubertad: serie de casos y revisión de la literatura

Nevus sebaceus in puberty: Case series and literature review

Gustavo A. Lizardo-Castro^{1,2}  <https://orcid.org/0000-0001-5561-9220>, Martha P. Zavala-Sierra¹  <https://orcid.org/0000-0002-4763-6191>.

¹Universidad Nacional Autónoma de Honduras (UNAH), Facultad de Ciencias Médicas (FCM); Tegucigalpa, Honduras.

²Secretaría de Salud, Hospital Escuela, Departamento de Pediatría; Servicio de Dermatología; Tegucigalpa, Honduras.

RESUMEN. Antecedentes: El nevo sebáceo es un hamartoma, con una combinación de anomalías de la epidermis, folículos pilosos, glándulas sebáceas y apocrinas, de etiología desconocida y con igual incidencia en ambos sexos. Por lo general ocurre desde el nacimiento, localizado principalmente en piel cabelluda y cara, como placa alopecíca, amarillo-naranja, de variable tamaño y forma. El aspecto clínico e histopatológico típicamente cambia con la edad, siendo máximo en la pubertad, por la influencia hormonal. En algunos casos se asocia con manifestaciones extracutáneas, como afectación del sistema nervioso central, ojos, sistema esquelético y riñones constituyendo el síndrome del nevo sebáceo. Los tumores secundarios originados sobre el nevo sebáceo son principalmente benignos. La extirpación quirúrgica de espesor total es el tratamiento de elección, pero existe controversia sobre la extirpación profiláctica y, la edad óptima de realizarla. **Descripción de serie de casos:** se presentan 4 pacientes pediátricos, atendidos en el Hospital Escuela, con lesiones localizadas en piel cabelluda y cara. Tres casos congénitos, manifestados como placa alopecíca verrugosa, con rápido crecimiento en la pubertad y desarrollo de verruga vulgar en uno de ellos; el cuarto caso, presentó lesión verrugosa supraciliar derecha a los 14 años. En todos, la histopatología confirmó el diagnóstico. **Conclusiones:** Usualmente los nevos sebáceos son congénitos y solo presentan afectación cutánea. Su curso es rápido crecimiento en la pubertad, por influencia hormonal, y las neoformaciones sobre el nevo, raramente resultan malignas. Sugerimos la extirpación quirúrgica de los nevos sebáceos, con afectación cosmética y sin manifestaciones extracutáneas, antes de la pubertad. **Palabras clave:** Edad de inicio, Cirugía, Hamartoma, Nevo sebáceo de Jadassohn, Pubertad.

INTRODUCCIÓN

El nevo sebáceo (NS) también llamado nevo sebáceo de Jadassohn, es un hamartoma, con una combinación de anomalías de la epidermis, folículos pilosos, de las glándulas sebáceas y apocrinas. A menudo se le conoce como nevo organoide porque puede contener algunos o todos los componentes de la piel.¹ Descrito por Josef Jadassohn en 1895, como crecimientos de carácter nevoide, compuesto predominantemente por glándulas sebáceas,² el NS es relativamente común, su prevalencia ocurre de 1-3 por cada mil recién nacidos, con similar incidencia en ambos sexos. Usualmente se presenta al nacimiento, ocasionalmente aparece tardío en la vida y aumenta de tamaño en proporción al crecimiento somático.^{3,4} La mayoría se localizan en sitios donde las glándulas sebáceas son más abundantes, como en la piel cabelluda, cara y cuello presentando mayormente solo lesiones cutáneas. Cuando están afectados otros órganos como cerebro, ojos, huesos y riñones, es llamado síndrome del nevo sebáceo, que forma parte del grupo de desórdenes neurocutáneos.^{3,5}

El aspecto clínico e histopatológico típicamente cambia con la edad, a medida que el paciente crece y entra en la pubertad, debido a la influencia hormonal favorecida por los receptores de andrógenos presentes en dichos tejidos. Las células epiteliales pluripotenciales dan origen al NS y crean un ambiente favorable para el desarrollo de tumores en el nevo, principalmente benignos.⁶ La mayoría de los casos ocurren en forma esporádica, sin embargo, se han descrito casos familiares. La base genética se ha considerado que descansa en mutaciones poscigóticas de genes HRAS/KRAS.^{2,7,8}

En la revisión de publicaciones en revistas médicas de nuestro país, no encontramos artículos sobre esta patología. El propósito de este escrito es realizar una revisión amplia del tema, e ilustrar con cuatro casos típicos de nuestra experiencia, tres de ellos, manifestados al nacimiento, mostrando crecimiento

Recibido: 18-10-2021 Aceptado: 17-04-2023 Primera vez publicado en línea: 29-05-2023


Dirigir correspondencia a: Dr. Gustavo A. Lizardo

Correo electrónico: glizardoc@yahoo.com

RELACIONES Y ACTIVIDADES FINANCIERAS Y NO FINANCIERAS: Ninguna.

DECLARACIÓN DE CONFLICTOS DE INTERÉS: Ninguna.

Forma de citar: Lizardo-Castro GA, Zavala-Sierra MP. Nevo sebáceo en la pubertad: serie de casos y revisión de la literatura. Rev Méd Hondur. 2023; 91(Sup. 2): S11-S16. DOI: <https://doi.org/10.5377/rmh.v91iSup.%20No.2.16179>

© 2023 Autor(es). Artículo de acceso abierto bajo la licencia <https://creativecommons.org/licenses/by/4.0/deed.es> 

y cambios en su aspecto en la pubertad. El cuarto caso fue de aparición tardía a la edad de 14 años.

DESCRIPCIÓN DE CASOS CLÍNICOS

Caso 1

Paciente masculino de 9 años, sin antecedentes de importancia, quien desde el nacimiento presentó una placa verrugosa en el vértex craneal, asintomática, reportando crecimiento de la lesión en el último año, y de 3 meses de evolución, superficie erosionada y prurito (**Figura 1A**). La biopsia de piel confirmó el

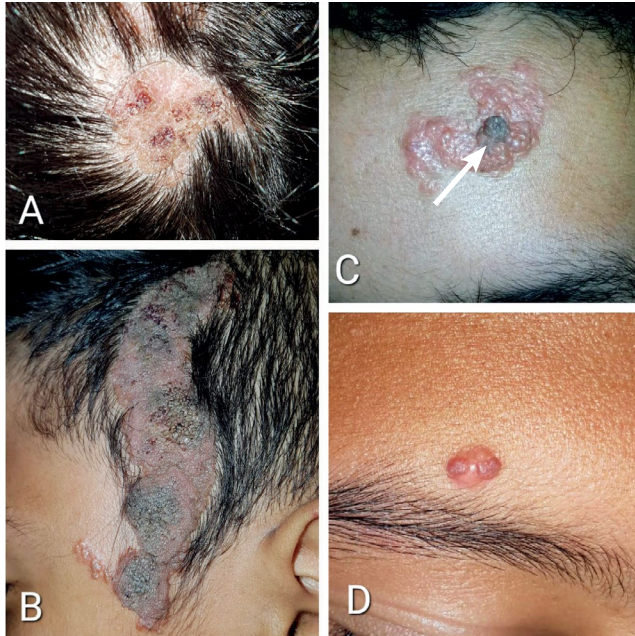


Figura 1. Nevo sebáceo: A (Caso 1), **B** (Caso2) y **C** (Caso3). Placas congénitas verrugosas, color amarillo-naranja o salmón, de forma redonda, lineal y oval respectivamente, con aumento de volumen en todos, a partir de los 8 años de edad. La imagen **C** muestra neoformación sobre el nevo, que se originó 2 años antes y se confirmó verruga vulgar (flecha). **D** (Caso 4) Pápula color piel de 6 meses de evolución en paciente de 14 años.

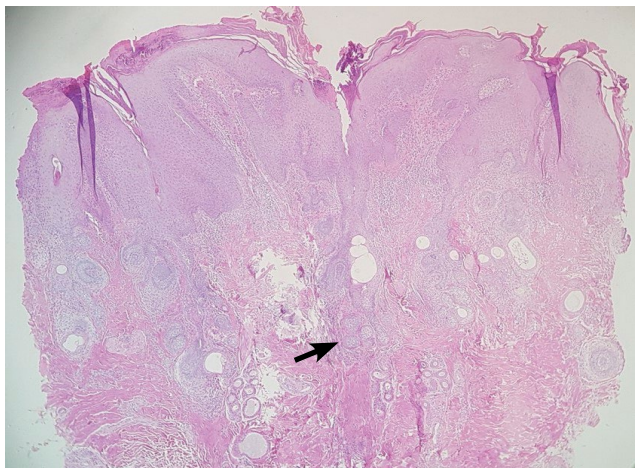


Figura 2. Histopatología (Caso 1) HE 4x: la epidermis revela hiperqueratosis y marcada acantosis, en la dermis se identifican varias estructuras sebáceas inmaduras (flecha), cuyo conducto se aboca directamente a la epidermis, bajo las cuales hay ductos de glándulas apocrinas, inmersas en un estroma fibrótico.

diagnóstico de NS (**Figura 2**). Se realizó extirpación quirúrgica.

Caso 2

Paciente masculino de 11 años, sin antecedentes de importancia, con lesión congénita consistente en placa verrugosa, que se extiende en trayecto lineal, desde la región parieto-temporal izquierda hasta el área preauricular. Refiere aumento de volumen en los últimos 2 años, mostrando superficie verrugosa, sobre elevada, color salmón (**Figura 1B**). La biopsia confirmó el diagnóstico de NS (**Figura 3**). Se realizó extirpación quirúrgica.

Caso 3

Paciente masculino de 17 años, sin antecedentes de importancia, con lesión congénita, la cual aumentó de tamaño a partir de la edad de ocho años. En los últimos dos años había

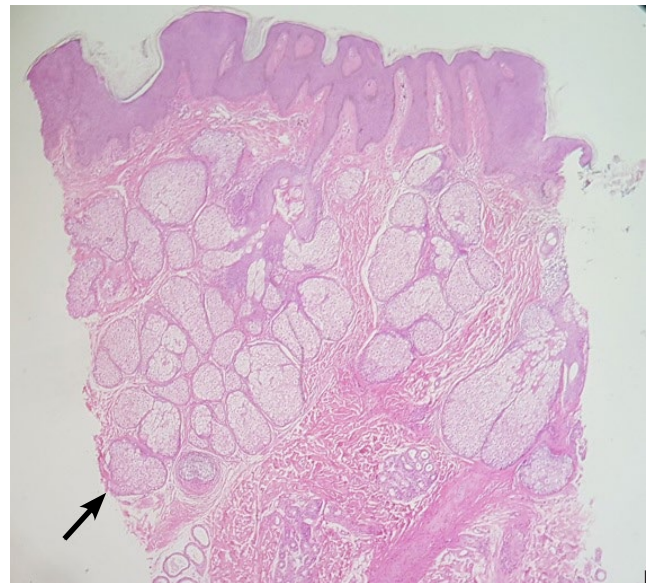


Figura 3. Histopatología (Caso 2) HE 4x: Estrato córneo laminado ortoqueratósico, sobre estrato de Malpighi que muestra papilomatosis y leve acantosis regular, la dermis revela fibrosis, y en ella se identifican estructuras sebáceas maduras multilobuladas (flecha).

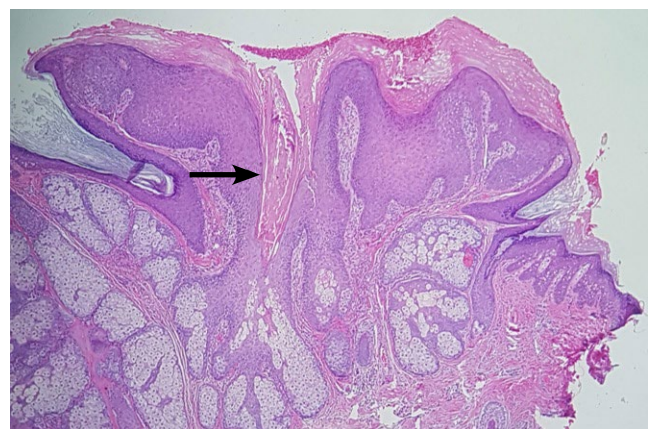


Figura 4. Histopatología (Caso 4) 20x: estrato córneo laminado con leve hiperqueratosis, sobre estrato de Malpighi que muestra papilomatosis y moderada acantosis irregular, en la dermis se identifican numerosas estructuras sebáceas maduras, multilobuladas cuyo conducto se aboca directamente a la epidermis (flecha), inmersas en un estroma fibrótico.

crecido neoformación verrugosa de 5 mm, color marrón (flecha), sobre la placa preexistente (**Figura 1C**). Se realizó biopsia de la lesión preexistente que reportó nevo sebáceo, y de la neoformación, que reportó verruga vulgar. Se manejó con extirpación quirúrgica de ambos.

Caso 4

Paciente masculino de 14 años, sin antecedentes de importancia, con lesión adquirida (pápula), color piel, bien definida, de 7 mm de diámetro, con superficie verrugosa en región supraciliar derecha, de seis meses de evolución (**Figura 1D**). Se realizó biopsia incisional con diagnóstico clínico presuntivo de verruga vulgar, que histopatológicamente correspondió a un nevo sebáceo (**Figura 4**). Se realizó extirpación quirúrgica.

DISCUSIÓN

El NS es un tipo de hamartoma cutáneo, compuesto por glándulas sebáceas, folículos pilosos, glándulas apocrinas y tejido conectivo de la epidermis.⁹ Esta condición ocurre en el 0.3% de los recién nacidos, es usualmente de presentación esporádica, aunque se han reportado varios casos en miembros de una misma familia,^{8,10} y afecta a hombres y mujeres por igual.^{3,11}

La etiología es desconocida, pero estudios recientes sugieren la posibilidad de una relación con infección materna por virus del papiloma humano o mutaciones en el gen parcheado (PTCH).^{1,3,4,12} Recientemente se ha determinado que el nevo sebáceo es debido a una mutación poscigótica en la vía RAS. Mutaciones específicas activándose en HRAS (95%) y KRAS (5%) han sido identificadas en el NS, pero no en sangre, mucosa oral o piel no afectada. Más recientemente, se han encontrado mutaciones NRAS en un paciente con NS y manifestaciones extracutáneas.^{7,8} Mientras que el NS ocurre esporádicamente, hay informes de casos familiares, desconociéndose el modo de herencia de estos casos, ya que las mutaciones HRAS/KRAS existen en un estado heterocigoto, contrario a lo previamente asumido de que el patrón de herencia involucraba pérdida de la heterogeneidad, en un estado temprano de la embriogénesis.²

Patogénesis. Basado en análisis receptora de andrógenos, así como en las presentaciones clínicas e histopatológicas, se cree que el NS es una lesión sensible a los andrógenos. Comparada con la piel no afectada, el NS presenta una positividad incrementada en glándulas sebáceas, ecrinas, con o sin cambio apocrino y raramente en queratinocitos. Dicha actividad receptora de andrógenos del NS, explica el curso clínico e histopatológico observado, sobre todo en la pubertad, y la proliferación de tumores secundarios.²

Tanto la clínica como la histopatología del NS típicamente cambia con la edad, probablemente debido al mayor número de receptores de andrógenos, en los componentes que son estimulados durante la pubertad.³ Medregan y Pinkus en 1965, dividieron la progresión natural del NS en 3 fases: infancia, pubertad y adultez. El desarrollo de neoplasias secundarias es más probable en esta última etapa.⁹

Clínicamente en la mayoría de los casos el NS se presenta al nacimiento, como una placa blanda, superficie lisa, serosa o

ligeramente verrugosa, sin pelo, redonda (Caso 1), lineal (Caso 2), que tiende a seguir las líneas de Blaschko, u oval (Caso 3), de color amarillento-naranja a rosado, variando en tamaño entre 1 y 10 cm, localizado en piel cabelluda, cara, cuello y raramente tronco, usualmente única, pero varias lesiones también han sido reportadas.^{2,9} Raramente, anomalías intraorales asociadas al NS han sido descritas, principalmente lesiones benignas desde papilomas de la mucosa bucal, encías, lengua y paladar, hasta anomalías dentales, usualmente contiguas a un NS de la cara,^{13,14} y excepcionalmente como NS de mucosa oral sin afectación cutánea.¹⁵ Las lesiones tienden a cambiar con el tiempo, particularmente durante la pubertad, cuando las lesiones tienden a ser más elevadas, verrugosas y grasosas debido al desarrollo pilosebáceo-apocrino, como ocurrió con el caso 1, caso 2 y caso 3.^{5,10} En algunos pacientes ocurren cambios posteriores, presentando tumores secundarios dentro del NS. Una minoría de pacientes presenta una hiperplasia epidérmica exagerada, similar a verrugas vulgares (caso 3), fenómeno que se ha considerado debido a infección del virus del papiloma humano.² Aunque el NS, es una lesión benigna, su aspecto y evolución puede resultar en apariencia cosmética indeseable.¹⁶ Ocasionalmente ocurren casos de aparición tardía, como el caso 4 (**Figura 1D**), que se originó a la edad de 14 años.

Se han descrito dos variantes morfológicas del NS: nevo sebáceo pedunculado papilomatoso, que consiste en placas eritematosas amarillentas con apariencia de tumor y una superficie papilomatosa desde el nacimiento. En los 7 casos descritos, las lesiones han estado localizadas en cabeza, cuello y tronco superior, y ninguno presentó manifestaciones extracutáneas. El nevo sebáceo cerebriforme es la otra rara variante morfológica, los pocos casos reportados han presentado lesiones en la cabeza desde el nacimiento.⁸

La mayoría de los pacientes con lesiones cutáneas no muestran otras anomalías, como ocurrió con los 4 casos descritos. En una serie de 196 pacientes con NS referidos y seguidos prospectivamente, se encontró que 14 presentaron manifestaciones neurológicas, y en 4 de éstos además coloboma y coristoma. Se encontró que la localización centrofacial y gran tamaño, se correlacionó con mayor riesgo de anomalías neurológicas, como retraso mental y convulsiones.⁷ Raramente pueden estar afectados otros órganos, como el sistema nervioso central, ojos, sistema esquelético y riñones, conformando el llamado síndrome del nevo sebáceo, que forma parte del grupo de desórdenes neurocutáneos.^{3,5}

Síndromes asociados con nevo sebáceo: a) Síndrome de Schimmelpenning o síndrome del nevo sebáceo lineal, es una asociación de nevo sebáceo, con desórdenes neurológicos, oculares y óseos. b) Facomatosis pigmentoqueratítica, también conocida como didimosis pilosebácea, caracterizada por la presencia de un nevo sebáceo y un nevo de spilus en el mismo paciente, a menudo asociado con anomalías óseas y desórdenes neurológicos. c) Síndrome de hipofosfatemia esquelética cutánea, los pacientes presentan hipofosfatemia, displasia ósea y osteomalacia, con manifestaciones cerebrales, cardíacas y oftalmológicas. d) Síndrome de didimosis aplasticosebácea, consiste en la coexistencia de aplasia cutis congénita con

nevo sebáceo y e) SCALP, que es una combinación de nevo sebáceo, malformaciones del SNC, aplasia cutis congénita, tumor del limbo dermoide y nevo pigmentado. Algunos pacientes también presentan manifestaciones oculares características del síndrome de Schimmelpenning. Las mutaciones HRAS, KRAS y/o NRAS han sido detectadas en piel afectada, en estos síndromes asociados al nevo sebáceo.^{3,8}

El diagnóstico del nevo sebáceo es clínico, para confirmar y en caso de duda, se realiza la biopsia. Los hallazgos histopatológicos varían con la edad del paciente. En la primera etapa (prepuberal) generalmente se observa acantosis epidérmica leve, con la presencia de folículos pilosos y glándulas sebáceas pobremente desarrolladas. En la segunda etapa (puberal), la acantosis es más evidente, las glándulas sebáceas están bien desarrolladas y se pueden observar glándulas apocrinas.^{1,8} Y en la tercera etapa (postpuberal), la epidermis presenta mayor acantosis, papilomatosis, las glándulas sebáceas están hiperplásicas y se pueden desarrollar neoplasias en 10-20% de casos, la mayoría benignas.^{1,9}

El diagnóstico diferencial más importante del NS, es el nevo epidérmico verrugoso. De hecho, ambos pueden ser variantes del mismo desorden, aquellos localizados en la cabeza y cuello ser más sebáceos, y los localizados en otra parte del cuerpo, ser más verrugosos.⁴ El nevo epidérmico verrugoso generalmente aparece al nacimiento o poco después, como placas ligeramente hiperpigmentadas o rosadas en configuración lineal en espiral, puede ser solitaria o múltiple, pequeñas o grandes, usualmente distribuidas en tronco y extremidades. Tanto el NS como el nevo epidérmico verrugoso pueden presentar anomalías neurológicas como convulsiones, retraso mental y retardo en el desarrollo cognitivo. Otros diagnósticos diferenciales dependiendo de la edad incluyen, aplasia cutis congénita, xantogranuloma juvenil, mastocitoma solitario, y alopecia triangular congénita.³

La evolución natural del NS, experimenta aumento de tamaño, nodularidad y alopecia, cuyo aspecto puede resultar indeseable. Complicaciones serias pueden existir debido al desarrollo de neoplasias secundarias y el riesgo de transformación maligna.¹⁶ Estudios recientes sugieren, que las neoplasias secundarias más comunes vistas dentro de los nevos sebáceos son benignas, siendo el tricoblastoma el más común, seguido por siringocistoadenoma papilífero, triquilemoma, adenoma apocrino/ecrino y sebaceoma, etc. De las neoplasias malignas el carcinoma basocelular (CBC), es el más frecuente y representa menos del 1%, contrario a publicaciones previas en que se le atribuía un mayor porcentaje, debido a que histológicamente por error, los tricoblastomas eran catalogados como CBC; también se ha reportado carcinoma sebáceo, carcinoma de células escamosas, adenocarcinoma, carcinoma apocrino, queratoacantoma, entre otros.^{3,4,16} Se han publicado series en pacientes jóvenes con NS, que no han encontrado neoplasias malignas, por ejemplo un estudio de 757 casos entre 1996-2002, no mostró incidencia de CBC u otra malignidad en niños \leq 16 años;¹⁷ en otra serie de 168 casos histológicamente confirmados de NS, no se encontró ningún tumor maligno,⁴ y otro estudio que incluyó 92 pacientes resultó negativo para carcinoma.¹⁸

Si bien la mayoría de las neoplasias malignas ocurren en adultos, sobre todo en la tercera década, hay que reconocer que malignidades han sido desarrolladas dentro de un NS en niños.¹ También se ha reportado aparición de verrugas vulgares y filiformes sobre el nevo sebáceo, en menos de 20 casos en la literatura hasta el 2019,¹² como ocurrió con el caso 3 (**Figura 1C**). La aparición de neoplasias múltiples es infrecuente, y es extremadamente raro la aparición simultánea de más de tres neoplasias sobre el nevo sebáceo.¹⁹ Debe enfatizarse que cualquier crecimiento sobre el nevo sebáceo deberá estudiarse histopatológicamente, para determinar su naturaleza benigna, como ocurre en la inmensa mayoría de casos, o maligna.¹²

El tratamiento del nevo sebáceo ha sido controversial. Dada la tendencia del NS a expandirse durante la pubertad, algunos argumentan que la extirpación quirúrgica, debe realizarse antes, para que el tamaño de la cirugía sea menor, mejorando el resultado cosmético global. Aunque las recomendaciones actuales incluyen la extirpación del nevo sebáceo, en áreas con afectación cosmética o para evitar un futuro crecimiento desagradable de la lesión, sin embargo, no existe un protocolo consensuado, que describa el abordaje quirúrgico, el momento de la extirpación, o la edad óptima para realizarla.¹⁸

Históricamente, se manejaba que la extirpación profiláctica de espesor total era necesaria en todos los casos, debido al riesgo de transformación maligna, pero estudios posteriores han demostrado que la tasa de malignidad fue sobreestimada y que en realidad es muy baja. Un metaanálisis de 4900 casos demostró una incidencia $<1\%$, más comúnmente el CBC.^{16,17} Sin embargo una encuesta realizada en el Reino Unido en 2017, sobre el manejo quirúrgico del NS para prevenir malignidad, reveló que un 30% de los dermatólogos y un 64% de los cirujanos plásticos, practicaban esa recomendación. Lo anterior sugiere la necesidad de mejorar el conocimiento del bajo riesgo de malignidad asociado con el NS.¹⁷

No hay consenso en cuanto al manejo terapéutico óptimo del NS. Algunos autores recomiendan extirpación quirúrgica temprana, sin embargo, otros advocan un manejo conservador, por lo tanto, no existe acuerdo sobre la extirpación profiláctica del NS. Hay consenso que, al surgir un tumor secundario en un nevo sebáceo, se debe realizar una extirpación de espesor total del nevo (a menudo con 2-3 mm de margen). A pesar del hecho, que el riesgo de transformación maligna es bastante bajo y no como se creía anteriormente, todavía existe la posibilidad de desarrollar tumores malignos.⁴ Las lesiones de los cuatro pacientes descritos, fueron extirpadas quirúrgicamente. Los tres casos congénitos experimentaron crecimiento y mal aspecto a partir de los 8 años, y en uno, desarrolló verruga vulgar (Caso 3). En cambio, en el nevo sebáceo adquirido (Caso 4), fue por su visible localización (**Figura 1D**). Tomando en consideración estos casos y otros que hemos manejado desde temprana edad, nuestra conducta ha sido la extirpación quirúrgica, antes del inicio de la pubertad, que como es sabido, ocurre más temprano en el sexo femenino.

El tratamiento definitivo del NS es la extirpación quirúrgica de espesor total. La terapia láser y la terapia fotodinámica son alternativas actuales y están siendo exploradas para el trata-

miento del nevo sebáceo, con variables grados de éxito. Si quedan fragmentos del NS, la recurrencia puede ocurrir, así como el desarrollo de neoplasias secundarias.³ El láser CO₂ se recomienda en pacientes jóvenes con lesiones no mayores de 2-3 cm.⁶ La criocirugía en pacientes seleccionados puede utilizarse para destruir tumores que se han desarrollado dentro del NS, o también para el mismo hamartoma.¹⁰ Si la cirugía es imposible, la observación a largo término está indicada, ya que, con la edad, se incrementa el surgimiento de tumores malignos.⁶

El NS es un hamartoma benigno, por lo general solitario, susceptible a estimulación androgénica, por tal razón experimenta expansión en la pubertad, caracterizado por rápido crecimiento del nevo, modificando su aspecto debido a que la influencia hormonal, estimula el desarrollo de las glándulas sebáceas y maduración de las glándulas apocrinas.¹ Lo anterior es motivo de preocupación por parte de los padres y familiares, que induce a buscar atención médica. Es importante para los profesionales de la salud, el conocimiento del nevo sebáceo y su curso en la pubertad, lo que les permitirá un abordaje adecuado, evitando procedimientos y tratamientos inapropiados.

La controversia existe, al considerar que la transformación maligna del NS, es bastante baja, y por lo tanto la extirpación profiláctica puede ser postergada u omitida, si el seguimiento estrecho de la evolución del nevo así lo requiere. Por otra parte, el aspecto desagradable que usualmente experimenta el NS en

la pubertad, obliga en muchos casos a buscar una pronta solución, que la cirugía puede proporcionar. Por lo anteriormente señalado, los autores de este escrito consideramos que los casos de nevo sebáceo, con afectación cosmética y sin manifestaciones extracutáneas, son candidatos a la extirpación quirúrgica de espesor total, de preferencia antes de la pubertad; en cambio los casos asociados a síndromes deberán ser evaluados individualmente, por un equipo interdisciplinario, para garantizar la decisión terapéutica más apropiada.

CONTRIBUCIONES

G. Lizardo, certifica que participó en el diseño, selección y análisis de los casos, en la redacción y revisión del manuscrito, aprobando su publicación y responsabilizándose por todos los aspectos del trabajo.

M. Zavala, certifica su participación en el análisis de los casos, redacción y revisión del manuscrito para su publicación y se responsabiliza por su aporte.

DETALLES DE AUTOR (ES)

Gustavo A. Lizardo Castro, Pediatra, Sub-especialista en Dermatología Pediátrica; glizardoc@yahoo.com

Martha P. Zavala Sierra, Médica Especialista egresada del Posgrado de Dermatología, Cohorte 2019-2021 marthazavala123@gmail.com

REFERENCIAS

- Moody M, Landau J, Goldberg L. Nevus Sebaceus revisited. *Pediatric Dermatology* [Internet]. 2012 [citado 12 Feb 2021]; 29(1):15-23. Disponible en: <https://pubmed.ncbi.nlm.nih.gov/21995782/> doi 10.1111/j.1525-1470.2011.01562.x
- Patel P, Malik K, Khachemoune A. Sebaceus and Becker's Nevus: Overview of Their Presentation, Pathogenesis, Associations, and Treatment. *Am J Clin Dermatol*. [Internet]. 2015 [citado 12 Feb 2021]; Disponible en: <https://pubmed.ncbi.nlm.nih.gov/25782676/> doi 10.1007/s40257-015-0123-y
- Mendola F, Catanzaro S, Praticó A, Polizza A, Schepis C, Pirrone C, et al. Nevus Sebaceous Syndrome. *J Pediatr Neurol* [en internet]. 2018. [citado 12 febrero 2021];16(5):338-346. Disponible en: <https://www.thieme-connect.com/products/ejournals/abstract/10.1055/s-0038-1667170> doi 10.1055/s-0038-1667170
- Kamyab-Hesari K, Seirafi H, Jahan S, Aghazadeh N, Hejazi P, Azizpour A, et al. Nevus sebaceus: a clinicopathological study of 168 cases and review of the literature. *Int J Dermatol*. 2016 [citado 12 feb 2021]; 55(2):193-200. Disponible en: <https://pubmed.ncbi.nlm.nih.gov/26381137/> doi: 10.1111/ijd.12845
- Rizzo R, Pavone P. Nevus Sebaceous and Its Association with Neurologic Involvement. *Semin Pediatr Neurol* [Internet]. 2015 [citado 1 mayo 2021]; 22(4):302-309. Disponible en: <https://www.sciencedirect.com/science/article/abs/pii/S1071909115000686?via%3Dihub> doi <http://dx.doi.org/10.1016/j.spen.2015.10.001>
- Gaydina T, Dvornikov A, Skripkina P, Arutyunyan G. Rationale for removing nevus sebaceous of Jadassohn in Young patients. *Bulletin of RMSU*. [Internet]. 2018 [citado 12 Feb 2021];3:77-80 Disponible en: <https://vestnik.rsmu.press/archive/2018/3/13/content?lang=en> doi: 10.24075/brsmu.2018.033
- Asch S, Sugarman JL. Epidermal nevus syndromes: New insights into whorls and swirls. *Pediatr Dermatol* [Internet]. 2017 [citado 12 Feb 2021];35(1):21-29. Disponible en: <https://onlinelibrary.wiley.com/doi/abs/10.1111/pde.13273> doi: 10.1111/pde.13273
- Garcias- Ladaria J, Cuadrado M, Pascual M. Epidermal Nevi and Related Syndromes - Part 2: Nevi Derived from Adnexal Structures. *Actas Dermosifiliogr* [Internet]. 2018 [citado 12 de feb 2021];109(8):687-698. Disponible en: <https://www.sciencedirect.com/science/article/abs/pii/S000173101830259X?via%3Dihub> doi <https://doi.org/10.1016/j.ad.2018.05.004>
- Hsu M, Liao J, Hong J, Cheng Y, Liao Y, Chen J, et al. Secondary neoplasms arising from nevus sebaceus: A retrospective study of 450 cases in Taiwan. *J Dermatol* [Internet]. 2016 [citado 12 feb 2021];43(2): 175-80. Disponible en: <https://pubmed.ncbi.nlm.nih.gov/26361884/> doi: 10.1111/1346-8138.13070
- Handler M, Schwartz R. Nevus Sebaceous. In: Abramovits W, Graham G, Har-Sha, Y, Strumia R, (editors). *Dermatological Cryosurgery and Cryotherapy*. [Internet]. Springer, London. 2016 [citado 12 Feb 2021];p.535-536. Disponible en: https://link.springer.com/chapter/10.1007/978-1-4471-6765-5_100#citeas doi 10.1007/978-1-4471-6765-5_100
- Valenzuela X, Guevara E, Hernández M, Fajardo D, Solís G. Tumores asociados con nevo sebáceo de Jadassohn: estudio retrospectivo de cinco años. *Dermatol Rev Mex* [Internet]. 2009 [citado 12 Feb 2021]; 3(6):273-7. Disponible en: www.nietoeditores.com.mx
- Ghanate T, Roge R, Babanrao B, Wankhade V. Occurrence of Filiform Wart over Nevus Sebaceous: A Report of Two Cases of *Locus Minoris Resistentiae*. *Indian J Paediatr Dermatol* [Internet]. 2019 [citado 12 Feb 2021];20:345-7. Disponible en: https://journals.lww.com/ijpd/Fulltext/2019/20040/Occurrence_of_Filiform_Wart_over_Nevus_Sebaceous__17.aspx doi 10.4103/ijpd.IJPD_59_19
- Baliga V, Gopinath V, Baliga S, Chandra U. Oral findings in a patient with Sebaceous Nevi. *J Int Oral Health* [Internet]. 2013 [citado 8 oct 2021]; 5(5):139-42. Disponible en: <https://www.ncbi.nlm.nih.gov/pmc/articles/PMC3845298/>
- Romero H, Irias N, Sierra Y. Nevus Sebaceous of Jadassohn in a 13 Years Old Patient: Case Report. *Dermatol Res* [Internet]. 2020 [citado 8 oct 2021];2(1)1-3. Disponible en: <https://www.scivisionpub.com/pdfs/nevus-sebaceous-of-jadassohn-in-a-13-years-old-patient-case-report-1062.pdf>

15. Morency R, Labelle H. Nevus sebaceus of Jadassohn: a rare oral presentation. *Oral Surg Oral Med Oral Pathol* [en internet]. 1987 [citado 8 octubre 2021];64(4):460-2. Disponible en : <https://pubmed.ncbi.nlm.nih.gov/3477768/> doi: 10.1016/0030-4220(87)90153-8
16. Kerwin KB, Menter MA. Evaluation and management of an unusual congenital nevus. *Proc (Bayl Univ Med Cent)*. [Internet]. 2017 [citado 12 feb 2021];30(2):211-212. Disponible en : <https://pubmed.ncbi.nlm.nih.gov/28405086/>doi: 10.1080/08998280.2017.11929590
17. Wali GN, Felton SJ, McPherson T. Management of naevus sebaceus: a national survey of UK dermatologists and plastic surgeons. *Clin Exp Dermatol* [Internet]. 2018 [citado 12 sept 2021];43(5): 598-591. Disponible en: <https://pubmed.ncbi.nlm.nih.gov/29460979/> doi:10.1111/ced.13422
18. Goel P, Wolfswinkel E, Fahradyan A, Tsuha M, Hough M, Magee W, et al. Sebaceous Nevus of the Scalp. *J Craniofac Surg* [Internet]. 2020 [citado 12 feb 2021];31(1):257-260. Disponible en : <https://pubmed.ncbi.nlm.nih.gov/31725502/> doi: 10.1097/SCS.00000000000006007
19. Liu Y, Valdebran M, Chen J, Wu F, Xu M. Nevus Sebaceous of Jadassohn With Eight Secondary Tumors of Follicular, Sebaceous, and Sweat Gland Differentiation. *Am J Dermatopathol* [Internet]. 2016 [citado 12 feb 2021]; 38(11):861-866. Disponible en: www.amjdermatopathology.com

ABSTRACT. Background: The sebaceous nevus is a hamartoma, with a combination of abnormalities of the epidermis, hair follicles, sebaceous and apocrine glands, of unknown etiology and with the same incidence in both sexes. It usually occurs at birth, located mainly on the scalp and face, and seen as an alopecic, yellow-orange plaque, of variable size and shape. The clinical and histopathological appearance typically changes with age, being maximum at puberty, due to hormonal influence. It may be associated with extracutaneous manifestations, such as involvement of the central nervous system, eyes, skeletal system, and kidneys, constituting the sebaceous nevus syndrome. Benign and malignant secondary tumors originating over the sebaceous nevus are mainly benign and must be confirmed with histopathological study. Full-thickness surgical excision is the treatment of choice, but there is controversy about prophylactic excision, and the optimal age to perform it. **Case series description:** 4 pediatric patients are presented, treated in the Dermatology Service of the Hospital Escuela, with localized lesions on the scalp and face. Three cases were congenital, as warty alopecic plaques, with rapid growth during puberty; the fourth case presented right supraciliary verrucous lesion at 14 years old. In all, the histopathological study confirmed the diagnosis. **Conclusions:** Usually sebaceous nevi are congenital and only present skin involvement. Its course is rapid growth at puberty, due to hormonal influence, and the neoformations on the nevus are rarely malignant. We suggest the surgical removal of sebaceous nevus with cosmetic affection and without extracutaneous manifestations before puberty.

Keywords: Age of onset, Hamartoma, Nevus sebaceous of Jadassohn, Puberty, Surgery.