

CARDIOLOGÍA NO INVASIVA

DIAGNOSTICO ECOCARDIOGRAFICO DE DERRAME PERICARDIO).

Dr. Raúl Miguel Suazo (*)

INTRODUCCIÓN:

El derrame pericárdico consiste en el acumulo de líquido entre las membranas visceral y parietal del pericardio, pudiendo ser de origen infeccioso traumático, o ser secundario a ICC, hefropatías, post-operatorio de cirugía cardiaca etc. la progresión mas o menos rápida de un derrame pericárdico puede llevar al "tamponamiento" cardiaco, con signos de restricción al llenado ventricular.

Ecocardiográficamente aparece una región libre de ecos por detras de la pared posterior del Ventriculo derecho, dependiendo del volumen de líquido acumulado.

CLASIFICACIÓN:

De esta forma el derrame pericárdico puede ser clasificado en grados, de acuerdo a su severidad (fig.1).

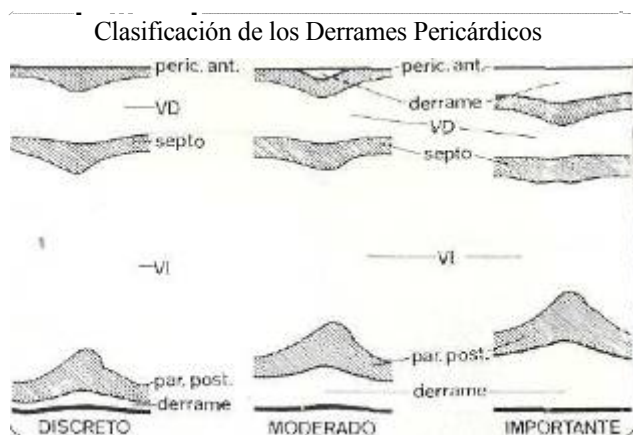


Fig. 1.- Los Derrames discretos presentan acumulo de líquido apenas en la región posterior del corazón. Los moderados presentan un discreto acumulo interior y, en los importantes el corazón está sumergido en el líquido,

(*) Cardiólogo - Ecocardiografista del H.E. Tegucigalpa.

Los derrames discretos presentan pequeño espacio libre de ecos atrás de la pared posterior del VI, en el período sistólico, debe haber también separación en el período diastólico, y corresponden a derrames de aproximadamente 300ml.

En los derrames moderados, se observa nítido espacio libre detrás de la pared libre del VI, y a veces una separación únicamente en el periodo sistólico entre el pericardio anterior y la pared torácica. Corresponden a derrames de 300 a 500ml de líquido.

El septo interventricular, la pared posterior del VI y la válvula mitral presentan movilidad normal, pero puede aparecer un movimiento postror sistólico mitral semejante al prolapso.

Los derrames importantes presentan el espacio libre de ecos, en la pared posterior y en la pared anterior del corazón, corresponden a cantidades mayores de 500ml. A veces no es posible identificar las estructuras del corazón, debido al movi-

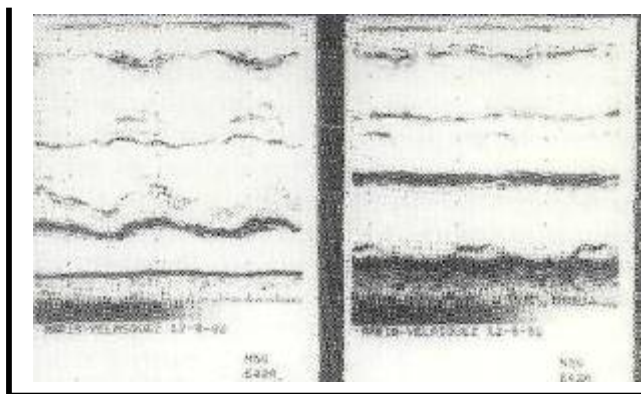


Figura No. 2.- Pte 42 años, con derrame pericárdico importante, obsérvese espacio libre de ecos anti y post.-aorta común bajo flujo pericardiocentesis de 600ml de líquido. (H.E.)

miento intenso del corazón dentro del pericardio lleno de líquido.

Los derrames observados en el post-operatorio de cirugía cardíaca con toracotomía mediana son exclusivamente posteriores, esto es debido a la pericardiotomía realizada en estos pacientes.

DISCUSIÓN:

El diagnóstico no invasivo de derrame pericárdico a través del ecocardiograma es de aceptación general. Comparado con otras técnicas, estas pueden ser consideradas menos sensitivas que el ecocardiograma.

Definir el límite mas bajo de sensibilidad, de la indicación ecocardiográfica de derrame pericárdico es importante para el reconocimiento temprano de un derrame pericárdico pequeño pero potencialmente, de significado clínico importante. Estudio citológico o bacteriológico de un pequeño derrame pericárdico puede ser fundamental para el tratamiento de una afección pericárdica. Horowitz MS, Popp RL, y cols. Sugiere que el límite mas bajo de sensibilidad de un ecocardiograma óptimo técnicamente, es aproximadamente 15ml de derrame. Feigenbaun, opina que un espacio libre de ecos posterior únicamente durante la sístole, significa un pequeño derrame probablemente de 200 a 300 ml.

El diagnóstico de derrame pericárdico es una de las principales aplicaciones de la ecocardiografía y en manos de un ecocardiólogo experimentado tiene que ser muy sensible y confiable pero se advierte que esta aplicación ecocardiográfica que con tanta frecuencia se solicita dista mucho de ser sencilla y requiere mucha paciencia, la persona que realiza el examen debe estar familiarizada con el examen ecocardiográfico del VI, ya que el diagnóstico de derrame posterior requiere buenos registros de la pared posterior del ventrículo izquierdo. Otro importante aporte de la ecocardiografía es que permitió conocer mejor la verdadera frecuencia de este estado. Todo el que hace ecocardiografía de rutina se impresiona por la frecuencia con que aparecen pequeños derrames en numerosos pacientes.

Un alto porcentaje de pacientes con insuficiencia cardíaca congestiva exhiben por diversas razones

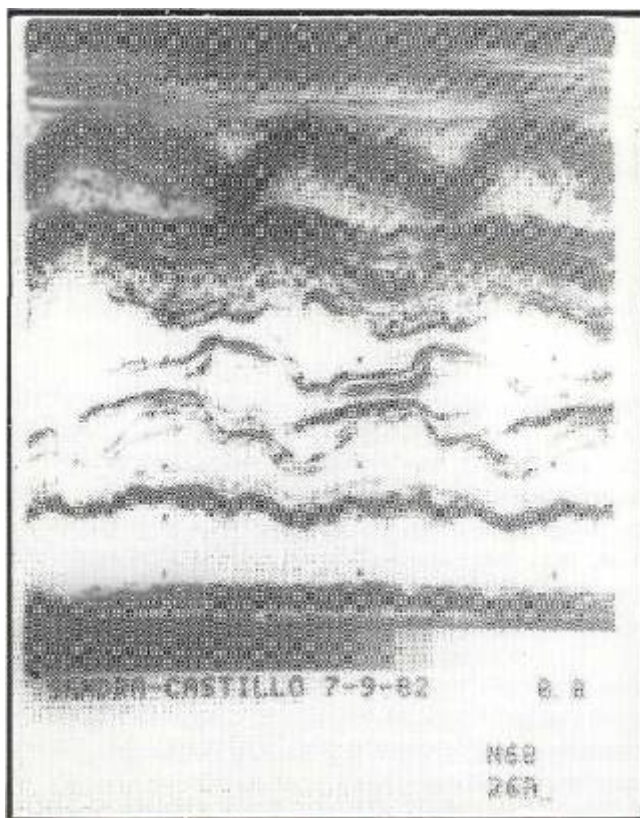


Figura No. 3.- Pte Fem. 26 años, derrame pericárdico discreto a moderado. Espacio anaedico ant. y post.- Diag. Post mortem: T.B.C. generalizado.- Derrame pericárdico de 320 ml. (H.E.).

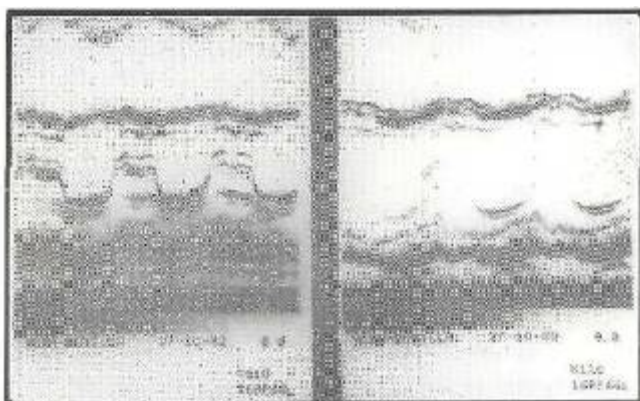


Figura No. 4.- Pte Fem. 16 años, nótese el patrón de estenosis mitral y discreto derrame pericárdico.- Espacio libre de ecos ant. y post. (H.E.).

Se envió pacientes para posible cirugía porque tenían una valvulopatía comprobada y un corazón que "se agrandaba" cuando en realidad estaban acumulando líquido pericárdico. El derrame pericárdico es común en la insuficiencia renal crónica y puede suscitar situaciones clínicas confusas. Te vez en cuando estos derrames pericárdicos se hacen masivos y requieren punción aspiradora, pequeños derrames pericárdicos. Aunque este líquido carezca de importancia clínica, podría alterar la silueta cardiaca confundiendo al clínico en lo referente a la etiología de un corazón que se agranda.

BIBLIOGRAFÍA

- 1.- Armelin E, Del Castillo JM, Meló O: Ecocardiografía. Sao Paulo, Panamed, 1981.
- 2.- Abbasi AS, Ellis N, Flynn JJ: Echocardiographic M—sean technique in the diagnosis of pericardial effuskm. J. clin Ultrasound 1:300, 1973.
- 3.- Feigenbaum H: Echocardiography. Philadelphia, Lea and Febiger, 1976, pag. 305.
- 4.- Frieman MJ, Sahn DJ, Haber K: Two-dimensional echocardiography and B— mode Ultrasonography for the diagnosis of loculated pericardial effusion. Circulation 60: 1644. 1979.
- 5.- Foote WC, Jefferson CM, Price H: False positive echocardiographic diagnosis of pericardial effusion. Result of tumor encasement of the heart simulating constrictive pericarditis. Chest 71: 546,1977.
- 6.- Hager EB: Clinical observation on five patients with uremic pericardial tamponade. N Engl J Med 273: 304, 1965.
- 7.- Horowitz MS, Schultz CS, Stinson EB, et al: Sensitivity and especificity of echocardiographic diagnosis of pericardial effusion. Circulation 50:239-246, 1974.
- 8.- Ratshin RA, Smith Me, Hood WP; Posible false positive diagnosis of pericardial effusion by echocardiography in presence of large left atrium. Chest 65:112, 1974.
- 9.- Tajik AJ: Echocardiography in pericardial effusion. AmJ Med 63:29, 1977.