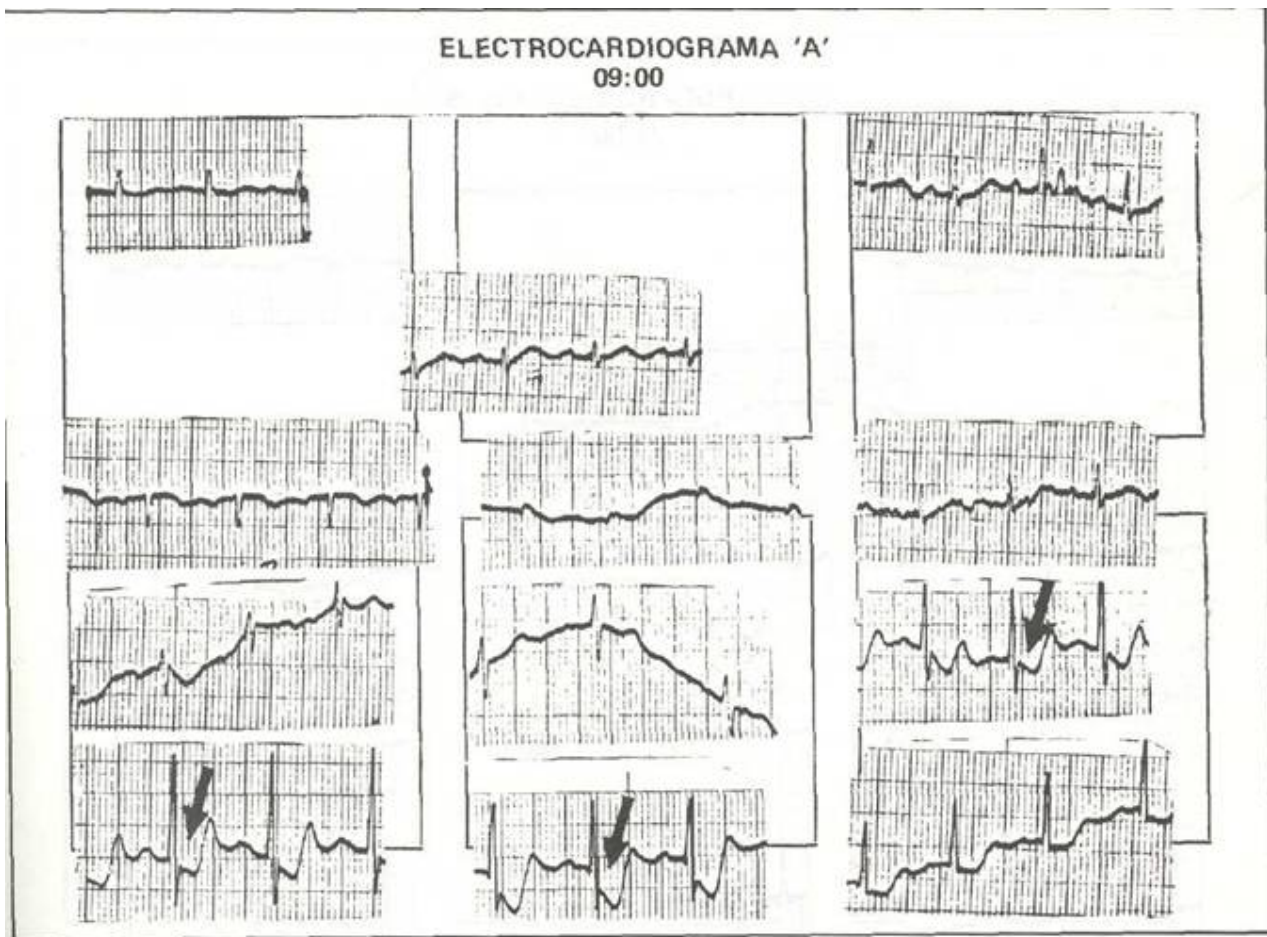


ELECTROCARDIOGRAFÍA PRACTICA

*Dr. Marco A. Bográn** *Dr.*
*Fausto Muñoz Lava***

Observe los electrocardiogramas ilustrados; en A, el trico +60. El segmento ST en derivaciones V3, ritmo es sinusal, la frecuencia cardiaca de 100 por V4, y V5 (flechas), está claramente deprimido, minuto, el PR mide 0.16, el QRS 0.08, el eje eléc- desviado hacia abajo y el punto J se encuentra por



* Jefe del Servicio de Cardiología del Hospital Escuela.
** Médico Residente del Tercer Año de Medicina Interna,
UNAH, MSP Tegucigalpa, D.C., Honduras, C.A.

debajo de la isoeletrica; en V6 hay aplanamiento del segmento ST con depresión de 1 mm.

En el electrocardiograma B, han desaparecido los cambios ST mencionados, notándose únicamente aplanamiento del segmento ST (flechas).

Los electrocardiogramas corresponden a una paciente de 71 años que ingresa a la Sala de Observación del Hospital Escuela, con historia de dolor precordial opresivo de 5 horas de evolución, irradiado a la cara interna del brazo izquierdo que se acompañaba además de sudoración, piel fría y náuseas.

El electrocardiograma B fue tomado 12 horas después, en la Sala de Observación, donde recibió

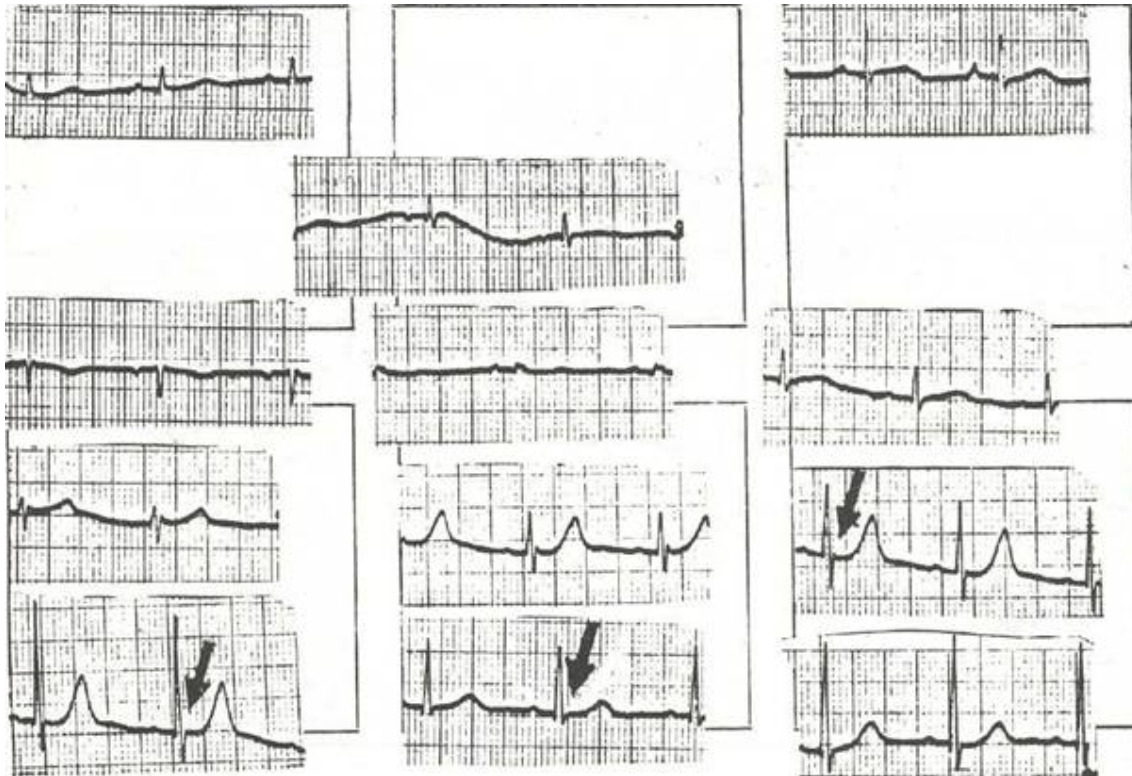
tratamiento antianginoso con Dinitrato de Isosorbide.

COMENTARIO:

Los electrocardiogramas demuestran los cambios característicos de la Angina de Pecho clásica inicialmente descritos por Bousfield en lílilí¹). El hecho de normalizarse a las pocas horas afirma el diagnóstico electrocardiográfico de Enfermedad Coronaria Isquémica Sintomática (2, 3, 4). El diagnóstico diferencial se hace con la fase inicial de un Infarto Agudo de Miocardio (IAM), que se puede descartar al no encontrar elevación de las enzimas cardiacas y los cambios subsecuentes electrocardiográficos propios del IAM (5, 6, 7, 8, 9), como sucedió en esta paciente.

ELECTROCARDIOGRAMA

21:00



REFERENCIAS

1. Bousfield G. Angina Pectoris, Changes in Electrocardiogram During Paroxysms, *Lancet* 2, 457 1918.
 2. Bográn. Marco A. Electrocardiografía Práctica, *Revista Médica Hondurena*, Enero 1983, vol. 56, No. 2 o.95.
 3. Bográn. Marco A. Electrocardiografía Práctica, *Revista Médica Hondurena*, 1983, vol. 51, No. 1, p. 31.
 4. Gazes P C et al The Diagnosis of Angina Pectoris, *American Heart Journal*, 1964: 67, 830.
 5. Schamroth L, The Electrocardiology of Coronary Artery Disease, 1975: Blackwell Publications, London, P. 135.
- Harrison s, *Principies of Interna! Medicine*, 11th edition, 1987, p 879. McGraw Hill, Book Company, New York.
- The Heart, J. Willis Hurst, R Bruce Logue, Fourth edition 1966.
- Practical Eleetrocardiography, Henry J L Marriot M. D., sixth edition, 1977, p 263, William and Wiikins, Baltimore.
- Schamroth, Leo, *The Electrocardiology of Coronary Artery Disease*, 1975, Blackwell Scientific Publications, Oxford.