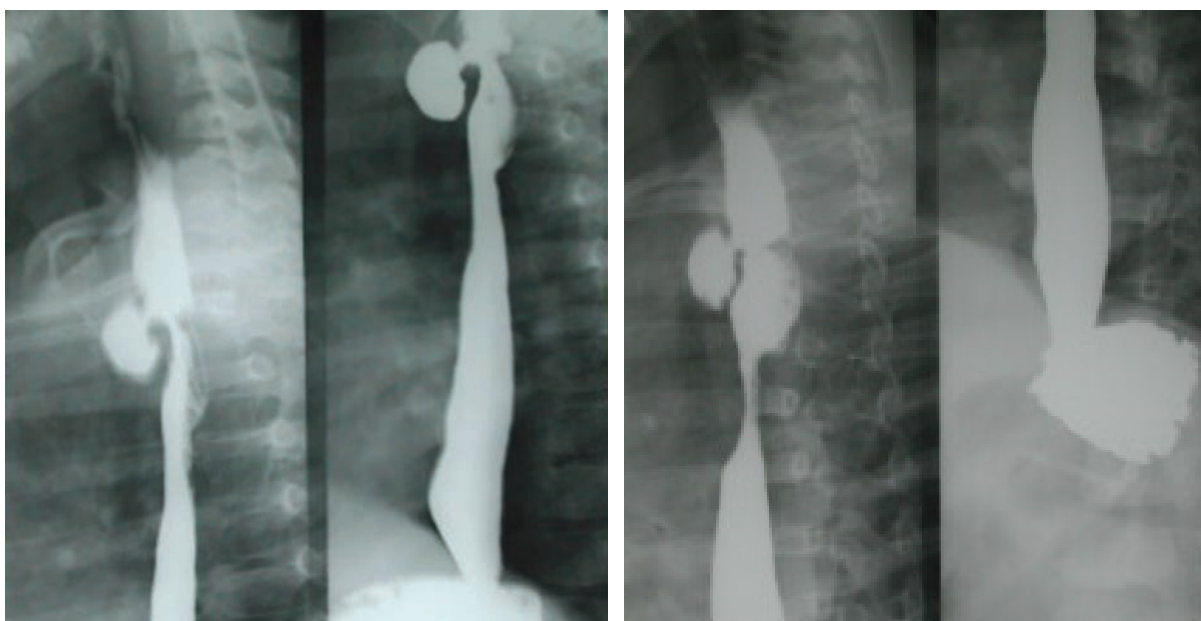


IMAGEN EN LA PRÁCTICA CLÍNICA

Divertículo esofágico congénito

José R. Lizardo Barahona, Gerardo Godoy**



Esofagograma en una niña de 12 años de edad, con historia de neumopatía crónica y vómitos. Se observa un divertículo esofágico congénito, el cual fue operado con éxito en el Instituto Hondureño de Seguridad Social en septiembre del 2003 a través de una toracotomía posterolateral derecha; se realizó resección del divertículo. Actualmente tiene 7 años de edad, los cuadros respiratorios desaparecieron y se alimenta normalmente.

* Cirujano Pediatra, Instituto Hondureño de Seguridad Social.
Dirigir correspondencia al Dr. José Lizardo e-mail: jlizardob@hotmail.com