

ANGIOMIOFIBROBLASTOMA VULVAR. REPORTE DE UN CASO

Angiomyofibroblastoma of the Vulva. A case report.

José Manuel Espinal- Rodríguez,¹ José Manuel Espinal-Madrid,² Jessica Erlinda Sabillón-Vallejo,²
Mercy Bustillo-Fiallos,³ Seidy Fonseca.⁴

¹Médico especialista del servicio de ginecología y obstetricia del H.E.U.

²Médico general egresado de U.N.A.H

³Médico en servicio social de U.N.A.H.

⁴Estudiante de medicina en internado rotatorio de U.N.A.H

RESUMEN. Introducción: El angiomioblastoma es una lesión mesenquimatosa benigna, nodular, bien circunscrita, poco frecuente, localizada principalmente en la vulva, se presenta casi exclusivamente en mujeres de mediana edad. Clínicamente son tumores de crecimiento lento, acompañados de dolor, que con frecuencia tiende a diagnosticarse como un quiste de Bartolino, hidroceles del canal de Nuck y angiomixoma agresivo. El tratamiento de elección es la exéresis quirúrgica. **Caso clínico:** Se presenta el caso de una mujer de 49 años de edad quien acudió a consulta por presentar una masa de 3 años de evolución con crecimiento progresivo en región vulvar, que se acompañaba de intenso dolor y ardor limitando sus actividades diarias. A la evaluación clínica se encuentra masa de gran tamaño que abarca labio mayor y menor izquierdo de la vulva. El diagnóstico tras la exéresis quirúrgica y estudio patológico fue angiomioblastoma. **Discusión:** Aunque esta patología es una entidad poco frecuente, el diagnóstico correcto del angiomioblastoma, evitará que se confunda con otras lesiones de mayor riesgo y que se realice por tanto, un tratamiento excesivo e inadecuado, ya que este tumor se cura con la excisión simple. **Conclusión:** Aunque el angiomioblastoma es una entidad poco frecuente, su reconocimiento y correcto diagnóstico es importante ya que el tratamiento estriba en una resección simple, con excelente pronóstico y sin recurrencia, por lo que debe ser considerado como parte del repertorio de diagnósticos clínicos cuando una mujer consulta por una lesión vulvar.

Palabras clave: Vulva, tumores benignos, angiomioblastoma, tracto genital.

INTRODUCCIÓN

El angiomioblastoma es un tumor mesenquimatoso benigno, frecuente en mujeres de mediana edad¹. Se localiza en uretra, vagina, trompas uterinas y vulva especialmente en esta última.² En hombres, se han informado tumores similares a angiomixomas en regiones inguinoescrotal, perineal y en el cordón espermático.³

Fue descrito por primera ocasión por Fletcher en 1922 como una entidad distinta, un tumor vulvovaginal, subcutáneo, morfológicamente distinto al angiomixoma agresivo, caracterizado por un curso indolente.⁴ Son menores de 5 cm y circunscriptos y están compuestos por miofibroblastos y algunas células multinucleadas que rodean vasos de pequeño y mediano calibre.⁵ Clínicamente se presenta como una masa de crecimiento lento en región vulvar, aunque también se han descrito a lo largo del canal cervicovaginal; de curso benigno sin recurrencia después de la resección simple, indoloro y sin capacidad de metástasis.⁶ Esta neoplasia, poco frecuente, debe ser reconocida ya que comúnmente se confunde con otras entidades como el angiomixoma agresivo, cuyo curso, tratamiento y evolución son totalmente diferentes.⁷ El angiomioblastoma se caracteriza

por ser bien delimitado, generalmente menor de 5 cm; sólido, superficie de corte firme, blanco-grisácea. Histológicamente, no encapsulado, constituida por células fusiformes y numerosos vasos de pequeño a mediano tamaño con hialización mural.⁸ Hay colágena dispersa, ocasional estroma mixoide, variable componente adipocítico. Raros casos reportan transformación sarcomatoide⁹. Este tumor puede diagnosticarse erróneamente como quistes de la glándula de Bartholin, hemangioma, lipoma, neurofibroma e hidrocele del canal de Nuck. El tratamiento es la extirpación completa.¹⁰ El objetivo de este trabajo es divulgar las características clínicas de esta lesión, así como establecer el diagnóstico diferencial con lesiones más agresivas, que se presentan en esta región y que implican un comportamiento más agresivo y por lo tanto un abordaje terapéutico diferente.

CASO CLÍNICO

Paciente femenina de 49 años, para 3, se presenta a la consulta externa de ginecología del Hospital Escuela Universitario, refiriendo que hace 3 años notó una masa de un tamaño aproximado de 1cm en área vulvar sin ninguna molestia en ese momento pero que fue creciendo paulatinamente hasta hace 1 año que alcanza un tamaño aproximado de 8cm, acompañado de intenso dolor y ardor que se exacerbaba a la deambulacion, según lo que la paciente refiere (Figura 1).

Recibido para publicación el 01/2015, aceptado el 02/2015

Dirección para correspondencia: Dr. José Manuel Espinal Madrid

Correo electrónico: joseespinal89@hotmail.com

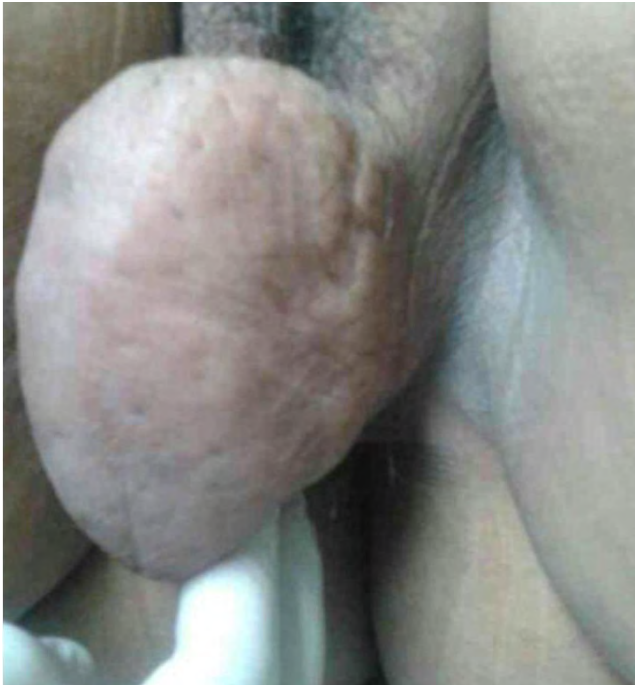

Figura.1 Masa tumoral encontrada en labio mayor izquierdo de la vulva.

Sin antecedentes de cambios de temperatura, coloración u otro. Paciente con antecedente patológico de ser hipertensa desde hace 6 años. Sin antecedentes ginecoobstétricos de relevancia. El examen físico se reporta normal, no se palparon ganglios linfáticos. Al examen local se encuentra una masa de 12x10cm dura, bordes regulares, sin cambios inflamatorios y que presentaba traslucidez. El examen pélvico bimanual era normal. La paciente se ingresó en la sala de ginecología con diagnóstico de Probable Quiste de Nuck. Los valores de laboratorio muestran Hg 12 g/dl Htc 37% BUN 7mg/dl, creatinina 0.9. Bajo anestesia regional, la paciente cubierta en posición de litotomía, con previa antisepsia se procedió a extraer tumor. Se realiza incisión vertical a lo largo de la unión mucocutánea del labio mayor derecho extrayendo el tumor dejando 2 cm de bordes libres de tumor. El tejido escindido fué enviado para estudio anatomopatológico.

El examen anatomopatológico mostró 2 fragmentos de tejido uno que corresponde a piel y otro que mide 8x6x3.5cms, superficie grisácea con área color marrón, al corte cápsula fibrótica, grisácea, que mide de 1-2cms de grosor, que contiene lesión de consistencia ahulada color gris pardo y áreas puntiformes amarillentas, además hay espacios quísticos. El diagnóstico patológico se describió como Angiomioblastoma.

La paciente fue dada de alta del hospital, el día siguiente a su cirugía, sin evidencia de complicaciones. Se dio seguimiento a la paciente, la cual fue encontrada asintomática y con mejoría clínica (Figura 2 A y B).

DISCUSIÓN

El angiomioblastoma es una lesión poco frecuente de los tejidos blandos vulvovaginales de mujeres de media-

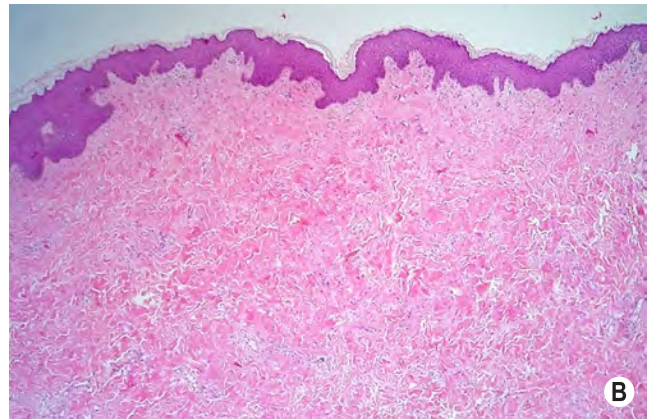
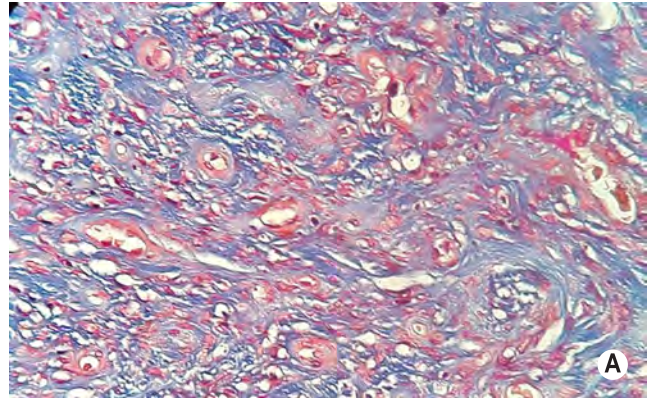


Figura 2 A y B. Cortes histológicos que muestran cápsula fibrótica, grisácea que contiene lesión de consistencia ahulada color gris pardo y áreas puntiformes amarillentas, además de espacios quísticos.

na edad, con interval entre los 23 a 86 años.¹¹ La mayoría de los casos se presentan en la vulva, y menos frecuente en la vagina, 10% a 15% de los casos se presentan en perineo o región inguinal¹². Se ha sugerido una relación entre este tumor y el uso de tomoxifen, un medicamento que se emplea como terapia complementaria para el tratamiento de cáncer de mama.¹³

Clinicamente se presenta como una tumoración subcutánea bien delimitada en la vulva y periné de crecimiento lento y doloroso.^{5,12,14} Nuestro caso se presentó, como en la mayoría de los reportes, como una lesión de vulva, la paciente se encontraba en la quinta década de la vida, refiriendo una masa de crecimiento progresivo de 3 años de evolución, como sintoma principal acusaba dolor en la region vulvar, y en los antecedentes no se consignó terapia con tamoxifen.

Macroscópicamente está bien circunscrito, no encapsulado, mide de 1 a 10 cm con un promedio de 4 cm¹⁴. Histológicamente se caracteriza por ser una lesión bien delimitada en la que alternan zonas hipercelulares con zonas de hipocelularidad, formada por una proliferación de células fusiformes y epitelioides sin atipia, rodeadas de vasos sanguíneos de mediano y pequeño calibre, con un estroma fibroso, entremezcladas con fibras de músculo liso.⁹⁻¹³ En ocasiones se suele recurrir a técnicas inmunohistoquímicas, microscopia electrónica y genética molecular, sin embargo el angiomioblastoma posee características histológicas bien definidas que facilitan el diagnósti-

co.¹²⁻¹⁴ Nuestro caso mostró características semejantes y con variación en la dimensión macroscópica.

El diagnóstico diferencial se debe realizar con angiomixoma agresivo, angiofibroma celular, leiomioma epiteloide mixoide, tumor glómico, angiomixoma superficial, tumor de la vaina nerviosa, histiocitoma fibroso maligno y liposarcoma mixoide.¹³ En contraste con el angiomiofibroblastoma, el angiomixoma es de crecimiento rápido, con tendencia a la recidiva y en su progresión puede afectar órganos vecinos como la vagina, el periné y los tejidos blandos de la pelvis; la tasa de recurrencia del angiomixoma es de 70% en los dos primeros años posteriores a la cirugía, por lo tanto, es importante establecer el diagnóstico diferencial, ya que su evolución difiere con la de otras lesiones en la misma localización.^{10,12} El tratamiento de elección es la exéresis quirúrgica sin terapia adyuvante.¹⁴

CONCLUSIÓN

Aunque el angiomiofibroblastoma es una entidad poco frecuente, su reconocimiento y correcto diagnóstico es importante ya que el tratamiento estriba en una resección simple, con excelente pronóstico y sin recurrencia, por lo que debe ser considerado como parte del repertorio de diagnósticos clínicos cuando una mujer consulta por una lesión vulvar. La mayoría de los tumores benignos no requieren tratamiento, siempre y cuando no causen síntomas de ardor, prurito o la presencia de ulceración y sangrado. Muy pocos tumores benignos pueden ser recidivantes, por lo cual las resecciones deben ser amplias. Si bien todos los tumores de piel y mucosas pueden afectar la vulva, deben ser diferenciados de lesiones infecciosas y tumorales para su correspondiente tratamiento.

REFERENCIAS

- Odoi AT, Owusu-Bempah A, Dassah ET, Darkey DE, Quayson SE. Lipoma-Vulvar: ¿Es tan raro?. Revista argentina de dermatología Vulvar lipoma: is it so rare?. Ghana Med J. 2011;45(3):125-7.
- Menéndez-Sánchez P, Villarejo-Campos P, Padilla-Valverde D, Muñoz-Atienza V, González-López L, Martín-Fernández J. Angiomiofibroblastoma de fosa isquiorrectal derecha. Cir Cir. 2010;78:448-450.
- Padilla-Rodríguez AL, Hernández-González M, Alcántara-Vázquez A. Angiomiofibroblastoma de vulva. Informe de un caso y revisión de la literatura. Rev Med Hosp Gen Mex. 2003;66 (1): 29-32
- Tatti S. Enfermedades de la vulva, la vagina y la región anal: nuevos enfoques preventivos, diagnósticos y terapéuticos en la era de la vacunación. Madrid: Médica Panamericana; 2013.
- Pérez-Martínez A, Chávez-Martínez S, Sereno-Coló JA, Arias-González ML. Angiomiofibroblastoma de la vulva. Reporte de caso. Ginecol Obstet Mex. 2013;81:345-348.
- Fu YS, Galeana Castillo C, Casas Patiño D, Rodríguez Torres A, Cantú Cuevas MA, Aguilar Gutiérrez F, et al. Vulva tumors. In: Pathology of the uterine cervix, vagina and vulva. Philadelphia: W.B. Saunders; 2010:105-106.
- De la Torre RFE, Peralta Serna JY, Ruiz Moreno JL. Tumores estromales del tracto genital inferior: angiomiofibroblastoma y pólipos fibroepiteliales estromales. Patol Rev Latinoam. 2012;50(4):285-292
- Vargas VM, Roger A, Reichert. Fibroma de vulva. Reporte de un caso. Diagnostico de patología Ginecológica y Obstétrica. Enf Tract Gen Inf. 2007;1:23-26.
- Kaufman RH, Faro S, Brown D. Benign disease of the vulva and vagina. Saint Louis, USA: Mosby; 2011:168.
- Nucci M, Oliva E. Vulvar Neoplasia. Mesenchymal lesions. In: Gynecologic Pathology. 2nd.ed. USA: Elsevier Churchill Livingstone; 2010. P. 31-40.
- Emir L, Ak H, Karabulut A, Ozer E, Erol D. A huge unusual mass on the penile skin: acrochordon. Int Urol Nephrol. 2004;36(4):563-5.
- Hernández-González M, Mier-Maldonado P, Alcántara-Vázquez A. Angiomiofibroblastoma en tracto genital femenino. Presentación de siete casos. Rev Med Hosp Gen Méx. 2012;75(1):32-36
- El Demellawy D, Daya D, Alowami S. Clear cell hidradenoma: an unusual vulvar tumor. Int J Gynecol Pathol. 2008;27(3):457-60.
- Tatti S, Fleider L, Maldonado V, Suzuki V. Enfermedades de la vulva, la vagina y la región anal. Nuevos enfoques preventivos, diagnósticos y terapéuticos en la era de la vacunación; Panamericana 2013; Capítulo 9.

ABSTRACT. Introduction: Angiomiofibroblastoma is a benign, nodular, well circumscribed, rare mesenchymal lesion located mainly in the vulva, occurs almost exclusively in middle-aged women. Clinically are slow growing tumors, accompanied by pain, which often tends to be diagnosed as a Bartholin's cyst, hydroceles of the canal of Nuck and angiomixoma aggressive. The treatment of choice is surgical excision. **Case:** We present the case of a woman of 49 years who consulted for a mass of 3 years of evolution with progressive growth in vulvar region, which was accompanied by intense pain and burning limiting their daily activities. A clinical evaluation shows a large mass that covers the left labia majora and minora of the vulva. The diagnosis following surgical resection and pathological study was angiomiofibroblastoma. **Discussion:** Although this disease is a rare entity, the correct diagnosis of angiomiofibroblastoma will avoid confusion with other injuries riskier and is made therefore excessive and inappropriate treatment, since this tumor is cured by simple excision.

Keywords: Vulva, benign tumors, angiomiofibroblastoma, genital tract.