Revista MEDICA Hondureña

CASO CLÍNICO

Presentación de tuberculosis peritoneal en pacientes con cirrosis hepática: serie de casos

Presentation of peritoneal tuberculosis in patients with liver cirrhosis: case series

Sara Sahury[1] https://orcid.org/0000-0001-7108-1889, **José Roberto Andino**[2,3] https://orcid.org/0009-0003-0830-1887, **Diana Varela**[1,3] https://orcid.org/0000-0003-3243-739X, **Eimy Barahona**[1] https://orcid.org/0000-0001-8437-3485.

[1]Hospital Escuela, Departamento de Medicina Interna, Servicio de Infectología; Tegucigalpa, Honduras.
[2]Hospital Escuela, Unidad de Gestión Académica e Investigación; Tegucigalpa Honduras.
[3]Instituto de Enfermedades Infecciosas y Parasitología Antonio Vidal; Tegucigalpa, Honduras.

RESUMEN. Introducción: La tuberculosis peritoneal (TP) es una forma rara, pero grave de tuberculosis extrapulmonar, representa entre el 2% y el 10% de todos los casos extrapulmonares. Se presentan dos casos clínicos de pacientes con antecedente de cirrosis hepática complicadas con TP, lo que resalta la complejidad y la diversidad de las presentaciones clínicas de esta enfermedad. **Descripción de serie de casos:** Caso 1: femenina de 35 años, con hepatopatía crónica diagnosticada recientemente, acudió a consulta por aumento del perímetro abdominal, fiebre intermitente, dolor epigástrico y vómitos persistentes. A pesar de un tratamiento antibiótico inicial, no mejoró, se realizó paracentesis diagnóstica que reveló resultados sugestivos de tuberculosis. La prueba GeneXpert MTB-RIF fue positiva, confirmando el diagnóstico de TP, se trató con esquema de primera línea y presentó evolución satisfactoria. Caso 2: mujer de 95 años con antecedentes de dislipidemia, hiperuricemia y cirrosis complicada con insuficiencia hepática, fue hospitalizada por hipoalbuminemia grave y ascitis con derrame pleural bilateral. En su segunda hospitalización, se presentó con disnea y distensión abdominal, con hallazgos clínicos y de laboratorio indicativos de una posible complicación infecciosa. Después de realizar las pruebas pertinentes, se llegó al diagnóstico de TP; paciente falleció por complicaciones de cirrosis. **Conclusión:** Ambos casos destacan la importancia del diagnóstico temprano de TP en pacientes con comorbilidades como la cirrosis hepática, ya que los síntomas suelen ser inespecíficos y el diagnóstico puede ser difícil. El tratamiento temprano es clave para mejorar el pronóstico y reducir la mortalidad asociada con esta forma de tuberculosis extrapulmonar.

Palabras clave: Ascitis, Cirrosis hepática, Peritonitis tuberculosa.

INTRODUCCIÓN

La tuberculosis (TB) continúa siendo uno de los principales problemas de salud pública a nivel mundial. De acuerdo con la Organización Mundial de la Salud (OMS), cada año se diagnostican aproximadamente 8.3 millones de nuevos casos, con un estimado de 1.23 millones de muertes asociadas.[1] El 16% se trató de TB extrapulmonar (TBEP); en Honduras representa aproximadamente el 20,9% del total de casos de TB de 2022-2024.[2] Durante el año 2024 se notificaron 4,100 casos, lo que corresponde a una incidencia de 38 casos por cada 100,000 habitantes. Estas cifras evidencian que, a pesar de los avances en diagnóstico y tratamiento, la tuberculosis sigue representando una amenaza significativa para la salud global.

El primer caso documentado de TP fue descrito en 1843, cuando se identificaron sus manifestaciones clínicas características en humanos.[3] Esta forma de TB puede originarse por la reactivación de focos latentes en el peritoneo, diseminados por vía hematógena desde una infección pulmonar previa, o por la ingestión de bacilos. Aunque *Mycobacterium tuberculosis* es el agente etiológico más frecuente, *Mycobacterium bovis* también puede estar implicado, especialmente en casos asociados al consumo de leche no pasteurizada.[4-6]

Diversos factores aumentan el riesgo de desarrollar TB, entre ellos vivir en condiciones de hacinamiento, como asilos de ancianos, hospitales, prisiones o instituciones mentales. Asimismo, comorbilidades como la desnutrición, cirrosis hepática, alcoholismo, diabetes mellitus, insuficiencia renal crónica e infección por VIH comprometen el sistema inmunológico y aumentan la susceptibilidad a esta enfermedad.[7]

Recibido: 22-11-2025 Aceptado: 25-08-2026 Primera vez publicado en línea: 23-11-2026
Dirigir correspondencia a: *Sara Sahury*
Correo electrónico: *drasahury@gmail.com*

DECLARACIÓN DE RELACIONES Y ACTIVIDADES FINANCIERAS Y NO FINANCIERAS: *Ninguna.*

DECLARACIÓN DE CONFLICTOS DE INTERÉS: *Ninguna.*

Forma de citar: Sahury S, Andino JR, Varela D, Barahona E. Presentación de tuberculosis peritoneal en pacientes con cirrosis hepática: serie de casos. Rev Méd Hondur. 2026. 94(Supl.3). xx. DOI: https://doi.org/10.5377/rmh.v94iSupl.3.24103

© 2026 Autor(es). Artículo de acceso abierto bajo la licencia https://creativecommons.org/licenses/by/4.0/deed.es

Estos factores predisponen no solo a la TB pulmonar, sino también a las formas extrapulmonares, incluida la TP.7 Esta última representa entre el 2% y el 10% de todos los casos extrapulmonares, se presenta con mayor frecuencia en mujeres y en pacientes menores de 40 años, aunque puede afectar a cualquier grupo etario.[8]

La TP es una de las formas extrapulmonares más difíciles de diagnosticar debido a su presentación clínica inespecífica, lo que puede retrasar su identificación durante meses. La triada clásica de dolor abdominal, fiebre y ascitis se observa en menos del 70% de los casos, y algunos pacientes no presentan síntomas característicos ni factores de riesgo evidentes.[9] Más del 90% de los pacientes presentan ascitis al momento del diagnóstico, y los estudios de imagen como la ecografía y la tomografía computarizada abdominal son herramientas útiles, mostrando hallazgos como engrosamiento peritoneal difuso, ascitis, adenopatías y nódulos caseificantes.[10,11]

El presente artículo describe dos casos de TP en pacientes con cirrosis hepática, con el propósito de resaltar la complejidad diagnóstica de esta entidad y la importancia de considerarla dentro del diagnóstico diferencial de los cuadros abdominales crónicos de etiología incierta. A partir de estas experiencias clínicas, se busca contribuir a su reconocimiento oportuno y promover un abordaje diagnóstico sistemático y multidisciplinario que permita reducir los retrasos en el diagnóstico y favorecer el uso adecuado de estrategias diagnosticas menos invasivas.

DESCRIPCIÓN SERIE DE CASOS

Caso 1: Se presenta paciente femenina de 35 años, ama de casa, originaria de Francisco Morazán, con antecedentes de hepatopatía crónica de reciente diagnóstico. La paciente acude por aumento del perímetro abdominal de un mes de evolución, asociado a fiebre intermitente de 38°C y dolor epigástrico de una semana de duración, sin predominio horario. Además, refiere vómitos persistentes de contenido alimentario. Señala haber recibido paracentesis en dos ocasiones previas al ingreso.

A su ingreso, la paciente se encontraba normotensa y afebril. En el examen físico destacaban circulación colateral, onda ascítica positiva e ictericia generalizada en piel y mucosas. Se indicaron exámenes complementarios, con los siguientes resultados: hemograma dentro de los valores normales, pruebas renales normales, con niveles elevados de AST (TGO) 100 U/L, ALT (TGP) 116 U/L y Lactato Deshidrogenasa 305 U/L. Ante la sospecha de peritonitis bacteriana espontánea, se inició tratamiento antibiótico empírico con ceftriaxona.

El ultrasonido abdominal mostró colección liquida con ecos moviles, con volumen aproximado de 1300 mL. Se observó material ecogénico en la vena porta, asociado con ausencia de señal de flujo en el estudio Doppler, hallazgo sugestivo de trombosis portal. Con estos hallazgos, se inició terapia anticoagulante. La resonancia magnética computarizada (IRM) mostró alteraciones en la cápsula hepática, con aspecto micronodular de bordes irregulares y parénquima hepático con superficie micronodular y múltiples nódulos de regeneración, lo que sugería cirrosis. Además, se evidenció trombosis de la vena porta prehepática y trombo parcial en la unión de la vena mesentérica inferior y la esplénica.

A pesar del tratamiento antibiótico de dos semanas, la paciente no presentó mejoría clínica. Se realizaron nuevos estudios del líquido ascítico mediante paracentesis terapéutica y diagnóstica, enviando el líquido peritoneal para su análisis. Los resultados iniciales revelaron una ADA de 15.3 U/L, y la prueba de detección de lipoarabinomanano (TB LAM) en orina fue débilmente positiva. Posteriormente se logró obtener el análisis GeneXpert MTB-RIF que resultó positivo.

En base a la evolución clínica, los resultados de laboratorio y los estudios de imagen, se realizó el diagnóstico de TP. Se inició tratamiento con esquema primario según las normativas nacionales (**Cuadro 1**). La paciente fue dada de alta con evolución satisfactoria y continuará su seguimiento en el servicio de infectología.

Caso 2: Paciente femenina de 95 años con antecedente de dislipidemia, hiperuricemia y cirrosis complicada con insuficiencia hepática de 8 meses de evolución. La paciente fue hospitalizada por primera vez en julio de 2023 por hipoalbuminemia grave más ascitis con derrame pleural bilateral.

En febrero de 2024, paciente fue ingresada nuevamente en urgencias por descompensación de su patología de base, presentando disnea y distensión abdominal. Al examen físico con signos vitales: P/A 130/80 mmhg, FC 65 lpm, Pulso 65, FR 18, SAT 97%, dentro de parámetros normales. Al examen físico hidratada, sin adenopatías, ritmo cardiaco regular, bradicardia, soplo aórtico holosistólico, ruidos respiratorios presentes, disminuidos en región subescapular izquierda, abdomen distendido, con aumento del perímetro abdominal secundario a ascitis, edema de miembros inferiores, simétrico bilateral, ascendente, con fóvea positiva ++.

En el hemograma se reportan anemia grado II de la OMS, y linfopenia, con resto de parámetros en rangos normales. glóbulos blancos de 5.960, neutrófilos de 4.480, linfocitos de 480, hemoglobina 9.2 g/dl, hematocrito del 27%, plaquetas de 211.000. Se ingresa para descartar enfermedad neoplásica. Se le realizan los siguientes estudios de imagen: Rayos X de Tórax (**Figura 1**): con borramiento de los ángulos costofrénicos y costodiafragmáticos izquierdos, y opacidad en el tercio inferior

Cuadro 1. Dosis recomendadas de los fármacos de primera línea para el tratamiento de la tuberculosis en adultos, según peso corporal (mg/kg), presentación farmacéutica y dosis máxima diaria.[2]

Medicamento	Presentación	Dosis diaria en adultos (mg/kg)	Dosis máxima recomendada al día
Isoniacida (H)	Tabletas de 100 mg y 300 mg	5 (rango 4–6)	300 mg
Rifampicina (R)	Cápsulas de 300 mg	10 (rango 8–12)	600 mg
Pirazinamida (Z)	Comprimidos de 250 mg y 500 mg	25 (rango 20–30)	1600 mg
Etambutol (E)	Comprimidos de 400 mg	20 (rango 15–25)	1200 mg

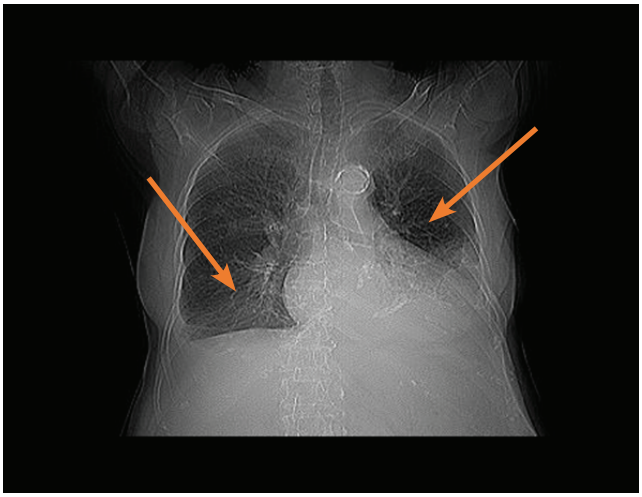

Figura 1. Radiografía simple de tórax en proyección posteroanterior. Se observa Derrame pleural derecho e izquierdo con borramiento de ángulos costofrénicos y costodiafragmáticos.

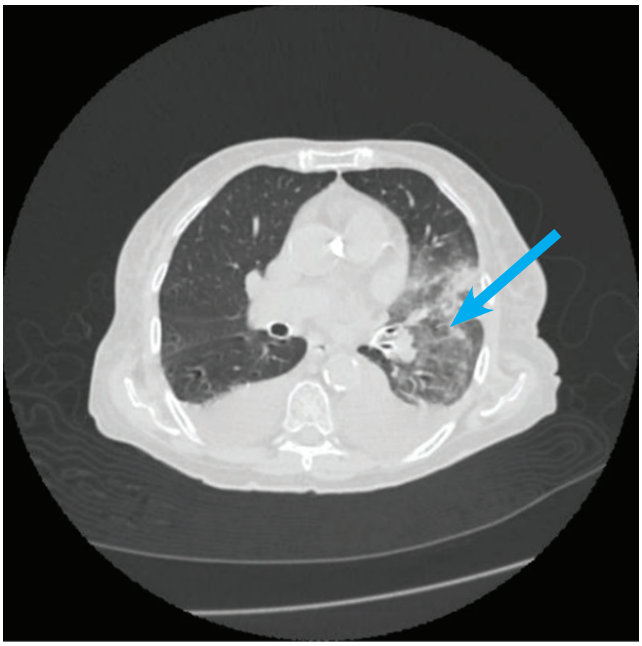

Figura 2. Tomografía Axial Computarizada donde se observa ocupación del espacio pleural en pulmón izquierdo por densidad líquida.

y lóbulo inferior izquierdo. Ultrasonido de Tórax: Líquido libre en el espacio pleural izquierdo con un volumen aproximado de 1,500 ml. Escasa cantidad de líquido en el hemitórax derecho, con volumen aproximado de 8 ml.

Ultrasonido Abdominal: Hígado, Bordes irregulares con mayor prominencia del lóbulo hepático izquierdo y caudado. Lóbulo hepático derecho: 9.8 mm. Se identifican recesos intra-abdominales con líquido libre, con un volumen aproximado de 3,550 ml.

Posteriormente se realizó tomografía axial computarizada de tórax (**Figura 2**). Que reporta en ventana pulmonar infiltrado con broncograma aéreo y derrame pleural bilateral volumen estimado de 930 ml en pulmón izquierdo; con atelectasias pasivas, asociado a pequeños nódulos satélites con tamaño de 10 a 12mm.

Se realiza toracocentesis y paracentesis diagnósticas terapéuticas. Se reportaron niveles de Adenosín Deaminasa (ADA) elevada en liquido peritoneal, con valor de 58.50 U/L, y dentro de los parámetros normales en líquido pleural con valor de 43.50. También se realizó Quantiferon TB Gold en sangre.

El diagnostico se realiza mediante ADA y quantiferon, lastimosamente la paciente no tuvo evolución satisfactoria y fallece por complicación de su cirrosis, sin alcanzar a recibir tratamiento.

DISCUSIÓN

La TP es una manifestación infrecuente de la TB extrapulmonar, con una incidencia estimada entre el 2% y el 10% de los casos no pulmonares.[12] Su relevancia clínica radica en la dificultad diagnóstica y en la posibilidad de desenlaces adversos cuando no se reconoce de forma temprana. Los casos aquí presentados ilustran dos perfiles clínicos contrastantes, en los que las comorbilidades y el estado funcional basal desempeñaron un rol decisivo en la evolución.

La sospecha de TP debe considerarse en todo paciente con ascitis cuya evolución clínica o hallazgos complementarios no sean completamente explicados por la cirrosis hepática. Aunque la cirrosis constituye la causa más frecuente de ascitis, ciertos elementos clínicos, de laboratorio e imagenológicos deben orientar hacia una etiología infecciosa granulomatosa, particularmente en regiones endémicas de TB o en pacientes inmunocomprometidos.[14]

Desde el punto de vista clínico, la presencia de síntomas constitucionales como fiebre prolongada, pérdida de peso, anorexia, sudoración nocturna y dolor abdominal difuso debe aumentar la sospecha diagnóstica. Asimismo, una ascitis de instauración subaguda, refractaria al tratamiento diurético convencional o asociada a deterioro progresivo del estado general resulta atípica para la ascitis exclusivamente secundaria a hipertensión portal. La coexistencia de antecedentes epidemiológicos de TB, inmunosupresión, infección por VIH, diabetes mellitus o contacto previo con pacientes tuberculosos también incrementa la probabilidad diagnóstica.[15]

El análisis del líquido ascítico constituye un paso fundamental dentro del algoritmo diagnóstico. A diferencia de la ascitis por cirrosis, característicamente transudativa, la ascitis tuberculosa suele presentar características de exudado, con proteínas elevadas, predominio linfocitario y gradiente sérico-ascítico de albúmina (GASA) bajo (<1.1 g/dL). Además, valores elevados de adenosina deaminasa (ADA) en líquido ascítico representan un marcador altamente sugestivo de TP.[16]

Los estudios de imagen complementan la evaluación diagnóstica. La ecografía abdominal puede evidenciar ascitis tabicada, engrosamiento peritoneal y adenopatías mesentéricas. Por su parte, la tomografía computarizada abdominal puede demostrar hallazgos más específicos, como

 DOI: https://doi.org/10.5377/rmh.v93i2.21675

engrosamiento difuso y nodular del peritoneo, realce peritoneal, "omental cake", adenopatías con necrosis central y ascitis de alta densidad. Estos hallazgos pueden simular carcinomatosis peritoneal, por lo que frecuentemente se requiere confirmación histopatológica.[17]

Finalmente, ante una alta sospecha clínica e imagenológica, la laparoscopia diagnóstica con biopsia peritoneal continúa siendo el estándar de referencia, permitiendo la visualización directa de tubérculos peritoneales y la obtención de tejido para estudio histológico, tinción de Ziehl-Neelsen, cultivo y pruebas moleculares.[18]

En el Caso 1, una mujer joven con hepatopatía crónica no avanzada, la presentación incluyó fiebre intermitente, dolor abdominal y ascitis, un patrón compatible con TP pero altamente inespecífico. La falta de respuesta al tratamiento antibiótico inicial motivó la realización de paracentesis diagnóstica, cuyos hallazgos orientaron hacia etiología tuberculosa. La confirmación mediante GeneXpert MTB/RIF, herramienta molecular con elevada sensibilidad en muestras extrapulmonares, permitió la instauración oportuna del esquema antituberculoso de primera línea, con evolución clínica favorable. Este caso refleja la importancia del diagnóstico temprano y del acceso a técnicas moleculares para mejorar el pronóstico.[6]

En contraste, el Caso 2 pone de manifiesto la complejidad diagnóstica en pacientes con comorbilidades avanzadas. La paciente, de edad avanzada y con cirrosis descompensada, presentó un cuadro dominado por ascitis severa, hipoalbuminemia y derrame pleural bilateral, condiciones que pueden enmascarar o coexistir con procesos infecciosos como la TP. La evolución clínica, marcada por deterioro respiratorio y descompensación metabólica, dificultó la integración diagnóstica inicial. Aunque se estableció el diagnóstico de TP, el curso clínico estuvo fuertemente condicionado por la insuficiencia hepática subyacente, que finalmente determinó su fallecimiento. En este contexto, no fue posible descartar compromiso pleural tuberculoso, dada la evolución tórpida de la paciente.

Ambos casos subrayan la naturaleza insidiosa de la TP y la superposición de sus manifestaciones con otras afecciones abdominales comunes, particularmente en pacientes con hepatopatías crónicas. La ascitis es el hallazgo predominante en la mayoría de los casos descritos; sin embargo, su presencia en la cirrosis limita su valor discriminatorio, exigiendo un alto índice de sospecha en regiones endémicas o en cuadros clínicos atípicos. Del mismo modo, los estudios de imagen, como ecografía y tomografía computarizada, constituyen herramientas auxiliares valiosas al evidenciar engrosamiento peritoneal, linfadenopatías y ascitis; no obstante, su valor confirmatorio es limitado.[19]

La TP es difícil de diagnosticar debido a su presentación clínica insidiosa y los síntomas inespecíficos que comparte con diversas patologías abdominales. Entre los síntomas más comunes, encontramos el dolor abdominal (70.7%) y la distensión abdominal secundaria a ascitis (92.7%), aunque otros síntomas pueden incluir fiebre, pérdida de peso, anorexia y fatiga, que son comunes en muchas otras enfermedades infecciosas y no infecciosas,[14] como en los casos presentados. La ascitis en la TP (signo característico de la TP) se produce por una combinación de inflamación granulomatosa del peritoneo, aumento de la permeabilidad vascular y obstrucción del drenaje linfático. Bajo este mecanismo se puede llegar a presentar hipertensión portal. La sintomatología puede progresar de manera lenta y asintomática durante varios meses, lo que retrasa la consulta médica y aumenta la probabilidad de diagnósticos tardíos, lo que a su vez puede complicar el tratamiento.[20]

El diagnóstico definitivo continúa dependiendo de la integración de hallazgos clínicos, análisis de líquido ascítico, pruebas bioquímicas como la actividad de adenosina deaminasa y, cuando es posible, técnicas microbiológicas o moleculares, las cuales incrementan de manera significativa la precisión diagnóstica. No obstante, la disponibilidad desigual de estas pruebas contribuye al subdiagnóstico y al retraso terapéutico.[21]

La paracentesis diagnóstica debe realizarse en todo paciente con ascitis de nueva aparición, ascitis atípica o deterioro clínico no explicado, especialmente si existen datos sugestivos de tuberculosis peritoneal, como fiebre, pérdida de peso, dolor abdominal o ascitis refractaria.

El líquido ascítico debe someterse a un estudio integral que incluya análisis citoquímico, citológico y microbiológico. El análisis citoquímico debe comprender la determinación de proteínas totales, albúmina, gradiente de albúmina suero-ascitis (GASA), glucosa, lactato deshidrogenasa (LDH) y recuento celular con diferencial. En los casos de TP, el líquido ascítico suele presentar características de exudado, un GASA <1,1 g/dL y predominio de linfocitos. Para el estudio citológico se recomienda enviar un volumen de al menos 50–100 mL de líquido ascítico. Asimismo, para el cultivo de micobacterias se aconseja obtener un volumen mínimo de 50 mL y, de ser posible, entre 100 y 500 mL o más, ya que un mayor volumen incrementa el rendimiento diagnóstico; la muestra debe inocularse preferentemente en frascos para hemocultivo o en medios específicos para micobacterias. Finalmente, la determinación de adenosina desaminasa (ADA) en el líquido ascítico constituye una herramienta diagnóstica de utilidad, ya que valores superiores a 30–40 U/L son altamente sugestivos de tuberculosis peritoneal.

Las principales causas de ADA falsamente elevado incluyen carcinomatosis peritoneal, linfoma, infecciones bacterianas intraabdominales, peritonitis fúngica, lupus eritematoso sistémico y enfermedades inflamatorias intestinales. En pacientes inmunosuprimidos o con VIH avanzado pueden presentarse valores falsamente bajos.[22] Si la sospecha clínica persiste y los estudios son inconclusos, la laparoscopia con biopsia peritoneal es el estándar diagnóstico.[23]

El diagnóstico diferencial de la peritonitis tuberculosa comprende tanto las causas de ascitis como otras etiologías de afectación peritoneal. Entre las principales consideraciones se encuentran las neoplasias malignas, particularmente la carcinomatosis peritoneal y el cáncer de ovario, debido a la similitud de sus manifestaciones clínicas e imagenológicas. En este contexto, el CA-125 puede encontrarse elevado en pacientes con ascitis exudativa y tuberculosis peritoneal, por lo que su incremento no es específico de malignidad y puede contribuir a una impresión diagnóstica inicial errónea. Asimismo, se ha descrito una disminución progresiva de sus niveles con el tratamiento

antituberculoso, por lo que podría tener utilidad complementaria en el seguimiento de la actividad de la enfermedad. En los casos presentados en este artículo no se realizó la determinación de CA-125, ni como parte del abordaje diagnóstico inicial ni como marcador de seguimiento de la respuesta al tratamiento.[24]

La ascitis de origen maligno puede presentar características exudativas y, con frecuencia, un aspecto hemorrágico, por lo que su diferenciación de la TP requiere la integración de los hallazgos clínicos, bioquímicos, microbiológicos, imagenológicos e histopatológicos.[25]

Otro diagnóstico diferencial relevante es la enfermedad hepática terminal asociada a ascitis y peritonitis bacteriana espontánea. A diferencia de la peritonitis tuberculosa, la peritonitis bacteriana espontánea suele presentar un curso clínico más agudo y puede confirmarse mediante el análisis del líquido ascítico, evidenciándose un recuento de neutrófilos superior a 250 células/mm³ y/o resultados positivos en la tinción de Gram o en el cultivo microbiológico.[25]

Debido al bajo rendimiento diagnóstico del líquido ascítico en TP, la biopsia peritoneal por laparoscopia debe realizarse cuando exista alta sospecha clínica y los estudios iniciales sean negativos o inconclusos.

La laparoscopia diagnóstica con biopsia peritoneal debe considerarse especialmente en pacientes con ascitis exudativa de predominio linfocitario, niveles elevados de adenosina desaminasa (ADA) en líquido ascítico, síntomas constitucionales persistentes, como fiebre y pérdida de peso, y hallazgos sugestivos en los estudios de imagen, entre ellos engrosamiento peritoneal, nódulos peritoneales o adenopatías. Asimismo, constituye una herramienta diagnóstica fundamental cuando persiste la sospecha de TP y es necesario establecer el diagnóstico diferencial con entidades como la carcinomatosis peritoneal o el linfoma. Durante el procedimiento se recomienda obtener múltiples biopsias peritoneales para su evaluación histopatológica, con el objetivo de identificar granulomas caseificantes, así como realizar tinción de Ziehl-Neelsen para la detección de bacilos ácido-alcohol resistentes, cultivo para micobacterias y pruebas moleculares, como GeneXpert o reacción en cadena de la polimerasa (PCR) para *Mycobacterium tuberculosis*, que además permiten detectar resistencia a rifampicina. La combinación de estos estudios aumenta significativamente la sensibilidad diagnóstica.[26]

El tratamiento estándar para la TP se basa en los regímenes de terapia antituberculosa para enfermedad extrapulmonar durante 6 a 9 meses. La respuesta es generalmente favorable en pacientes sin comorbilidades complejas, como se observó en el Caso 1. Sin embargo, en presencia de hepatopatía avanzada, inmunosupresión o desnutrición severa, el pronóstico puede empeorar de manera considerable, como lo demuestra el desenlace del Caso 2, donde la mortalidad estuvo más relacionada con la enfermedad hepática subyacente que con la infección tuberculosa.[12]

Dar tratamiento a pacientes con enfermedad hepática subyacente es un reto médico, en vista que fármacos que forman parte del esquema antituberculoso han demostrado ser hepatotóxicos, por lo tanto se recomienda hacer una evaluación inicial que incluya pruebas de función hepática, previo a iniciar terapia y una vez iniciada, se sugiere la monitorización basada en la bioquímica hepática a intervalos de 2 semanas en los primeros 2-3 meses de terapia.[26]

Los casos presentados muestran la importancia de considerar la TP ante pacientes con ascitis de evolución atípica o deterioro clínico que no corresponda con la evolución esperada de la cirrosis, particularmente en aquellos con enfermedad hepática avanzada, en quienes las manifestaciones de la infección pueden atribuirse inicialmente a la enfermedad subyacente. El abordaje diagnóstico debe integrar los hallazgos clínicos, el análisis del líquido ascítico, estudios de imagen y las pruebas microbiológicas, moleculares e histopatológicas. Mantener la sospecha diagnóstica oportuna puede favorecer la identificación temprana y el inicio del tratamiento, especialmente en pacientes con comorbilidades que dificultan su reconocimiento y condicionan su evolución clínica.

CONTRIBUCIONES

SS lideró el diseño del informe de la serie de casos clínicos y redacción del Manuscrito; SS, JAR, EB, participaron en la recolección y análisis de datos, DV en la redacción y revisión crítica del manuscrito. Todos los autores participaron en la preparación del manuscrito y aprobaron su versión final.

AGRADECIMIENTOS

Se agradece la revisión crítica del manuscrito mediante el Programa de Mentoría con Énfasis en Comunicación Científica bajo la Subvención Wellcome Trust 226688/Z/22/Z, Proyecto The Global Health Network Latinoamérica y el Caribe: Crear equidad en la investigación sanitaria conectando la excelencia y compartiendo los conocimientos.

DETALLES DE LOS AUTORES

Sara Sahury, médica especialista en medicina interna; drasahury@gmail.com
José Roberto Andino, médico general; joroan@gmail.com
Diana Varela, médica internista, subespecialista en infectología; ds_varela@hotmail.com
Eimy Barahona, médica especialista en medicina interna; eybm.28@gmail.com

ABSTRACT. Introduction: Peritoneal tuberculosis (PT) is a rare but severe form of extrapulmonary tuberculosis, accounting for approximately 2–10% of all extrapulmonary cases. We report two clinical cases of patients with underlying liver cirrhosis complicated by peritoneal tuberculosis, highlighting the complexity and variability of its clinical presentation. **Description of case series:** Case 1: involved a 35-year-old woman with recently diagnosed chronic liver disease who presented with progressive abdominal distension, intermittent fever, epigastric pain, and persistent vomiting. Despite initial antibiotic therapy, her condition did not improve. Diagnostic paracentesis revealed findings suggestive of tuberculosis, and the GeneXpert MTB/RIF test was positive, confirming peritoneal tuberculosis. She was treated with first-line anti-tuberculous therapy and showed a favorable clinical outcome. Case 2: was a 95-year-old woman with a history of dyslipidemia, hyperuricemia, and cirrhosis complicated by liver failure, who was hospitalized for severe hypoalbuminemia, ascites, and bilateral pleural effusion. During a second hospitalization, she presented with dyspnea and abdominal distension, with clinical and laboratory findings suggestive of an infectious complication. After appropriate diagnostic testing, peritoneal tuberculosis was diagnosed. The patient died due to complications related to advanced cirrhosis. **Conclusion:** These cases emphasize the importance of early diagnosis of peritoneal tuberculosis in patients with comorbidities such as liver cirrhosis, as clinical manifestations are often nonspecific and diagnosis can be challenging. Prompt initiation of treatment is essential to improve prognosis and reduce mortality associated with this form of extrapulmonary tuberculosis.

Keywords: Ascites, Liver cirrhosis, Peritonitis, Tuberculous.

REFERENCIAS

1. World Health Organization. Global tuberculosis report 2025 [Internet]. Geneva: World Health Organization; 2025 [citado 2026 sep 4]. Disponible en: https://www.who.int/teams/global-programme-on-tuberculosis-and-lung-health/tb-reports/global-tuberculosis-report-2025
2. Secretaría de Salud de Honduras. Protocolo de diagnóstico y tratamiento de la tuberculosis en Honduras. PT49:2024 [Internet]. Tegucigalpa: Secretaría de Salud; 2025 [citado 2026 sep 4]. Disponible en: https://honduras.bvsalud.org/wp-content/uploads/2025/04/PROTOCOLO-DE-DIAGNOSTICO-Y-TRATAMIENTO-DE-LA-TUBERCULOSIS-EN-HONDURAS..pdf
3. Secretaría de Salud. Sistema de Información de la Unidad de Vigilancia en Salud. Tasa de incidencia de tuberculosis en Honduras . Tegucigalpa: Secretaría de Salud; 2023. Disponible en: https://www.salud.gob.hn/site/index.php/component/jdownloads/category/62-vigilancia-de-la-salud
4. Chow KM, Chow VCY, Szeto CC. Indication for peritoneal biopsy in tuberculous peritonitis. Am J Surg . 2003 Jun [citado 2026 ago 24];185(6):567–573. DOI: 10.1016/s0002-9610(03)00079-5
5. Vaid U, Kane GC. Tuberculous peritonitis. Microbiol Spectr . 2017 ;5(1): 1-6. Disponible en: https://journals.asm.org/doi/10.1128/microbiolspec.tnmi7-0006-2016
6. Koff A, Azar MM. Diagnosing peritoneal tuberculosis. BMJ Case Rep . 2020 Feb 6 ;13(2):e233131. Disponible en: https://casereports.bmj.com/content/13/2/e233131
7. Salgado Flores L, Hernández Solís A, Escobar Gutiérrez A, Criales Cortés JL, Cortés Ortiz I, González González H, et al. Peritoneal tuberculosis: a persistent diagnostic dilemma, use complete diagnostic methods. Rev Med Hosp Gen Mex . 2015 ;78(2):55–61. Disponible en: https://www.sciencedirect.com/science/article/pii/S018510631500027X
8. Zebarjadi Bagherpour J, Bagherian Lemraski S, Haghbin Toutounchi A, Khoshnoudi H, Aghaei M, Kouchak Hosseini SP. Peritoneal tuberculosis pretending an acute abdomen: a case report and literature review. Int J Surg Case Rep . 2023 ;109:108507. Disponible en: https://www.researchgate.net/publication/372362077_Peritoneal_tuberculosis_pretending_an_acute_abdomen_a_case_report_and_literature_review
9. Yeh HF, Chiu TF, Chen JC, Ng CJ. Tuberculous peritonitis: analysis of 211 cases in Taiwan. Dig Liver Dis . 2012 ;44(2):111–117. Disponible en: https://www.sciencedirect.com/science/article/abs/pii/S159086581100329X
10. Kuonqui Vera YL, Molestina MJ, Calvo González MA, Pauker Álvarez AE. Tuberculosis Peritoneal. Caso clínico diagnosticado por laparoscopia. Metro Ciencia . 2020 ;28(1):48–57. Disponible en: https://doi.org/10.47464/MetroCiencia/vol28/1/2020/48-57
11. Ospina-Moreno C, González-Gambau J, Montejo-Gañán I, Castán-Senar A, Sarría-Octavio-de-Toledo L, Martínez-Mombila E. Peritoneal tuberculosis: radiographic diagnosis. Rev Esp Enferm Dig . 2014 [citado 26 marzo 2025];106(8):548–551. Disponible en: https://scielo.isciii.es/scielo.php?script=sci_arttext&pid=S1130-01082014000800009
12. Organización Mundial de la Salud. Manual operativo de la OMS sobre la tuberculosis. Módulo 4: Tratamiento. Tratamiento de la tuberculosis farmacosensible. Ginebra: OMS; 2022.
13. Hong KD, Lee SI, Moon HY. Comparison between laparoscopy and noninvasive tests for the diagnosis of tuberculous peritonitis. World J Surg . 2011 ;35(11):2369–2375. Disponible en: https://link.springer.com/article/10.1007/s00268-011-1224-2
14. Sanai FM, Bzeizi KI. Systematic review: tuberculous peritonitis—presenting features, diagnostic strategies and treatment. Aliment Pharmacol Ther. 2005;22(8):685–700.
15. Chow KM, Chow VCY, Hung LCT, Wong SM, Szeto CC. Tuberculous peritonitis-associated mortality is high among patients waiting for the results of mycobacterial cultures of ascitic fluid samples. Clin Infect Dis. 2002;35(4):409-413.
16. Riquelme A, Calvo M, Salech F, Valderrama S, Pattillo A, Arellano M, et al. Value of adenosine deaminase (ADA) in ascitic fluid for the diagnosis of tuberculous peritonitis: a meta-analysis. J Clin Gastroenterol. 2006;40(8):705-710.
17. Bulut G, Onder FO, Bulut MD, Tekin R, Kaya S, Erkan N. Tuberculous peritonitis: clinical, laboratory and radiologic features in 26 patients. Turk J Gastroenterol. 2014;25(6):639-643.
18. Rodriguez-Takeuchi SY, Renjifo ME, Medina FJ. Extrapulmonary tuberculosis: pathophysiology and imaging findings. Radiographics. 2019;39(7):2023-2037.
19. Gonultas F, Akbulut S, Sarici KB, Toprak S, Kilci B, Bilgic Y, et al. Management of wet ascitic type of peritoneal tuberculosis: single center experience. Eur Rev Med Pharmacol Sci. . 2023 ;27(3):980–987. Disponible en: https://www.europeanreview.org/article/31192
20. Ling CW, Sud K, Castelino RL, Johnson DW, Tan THY, Lee VW. Systematic review on treatment and outcomes of tuberculous peritonitis in patients on peritoneal dialysis. Kidney Int Rep . 2023 [citado 2026 ago 24];9(2):277–286. Disponible en: https://pubmed.ncbi.nlm.nih.gov/38344729/
21. World Health Organization. WHO operational handbook on tuberculosis. Module 4: treatment. Drug-susceptible tuberculosis treatment . Geneva: WHO; 2022 . Disponible en: https://www.who.int/publications/i/item/9789240050761
22. Del Valle Ruiz SR, López Espejo JB, Martín Pérez JL, Miluy Guerrero M, Sánchez de la Villa G. Peritoneal tuberculosis as a cause of ascites of unknown origin. [Tuberculosis peritoneal como causa de ascitis de origen no filiado]. Cir Esp . 2010 ;87(5):323-324. Spanish. doi:10.1016/j.ciresp.2009.02.008.
23. Shen YC, Wang T, Chen L, Yang T, Wan C, Hu QJ, et al. Diagnostic accuracy of adenosine deaminase for tuberculous peritonitis: a meta-analysis. Arch Med Sci. . 2013 ;9(4):601-607.
24. Torres, R., Andrade, C. ., & Sanchez Barjun, K. . (2023). Informe de caso: tuberculosis peritoneal en una mujer de 26 años simulando cáncer de ovario. *Revista Médica Hondureña*, *91*(2), 131-134. https://doi.org/10.5377/rmh.v91i2.16884
25. Huang Y, Wang J, Wu Y, Zhang W, Wang Y, Ren Y, et al. Multicenter evaluation of the acid-fast bacillus smear, mycobacterial culture, Xpert MTB/RIF assay, and adenosine deaminase for the diagnosis of tuberculous peritonitis in China. Int J Infect Dis. 2020;90:119-124.
26. Semwal P, Saini MK, Sarma MS. Understanding antituberculosis drug-induced hepatotoxicity: Risk factors and effective management strategies in the pediatric population. World J Clin Pediatr . 2025 ;14(2):101875. doi:10.5409/wjcp.v14.i2.101875